

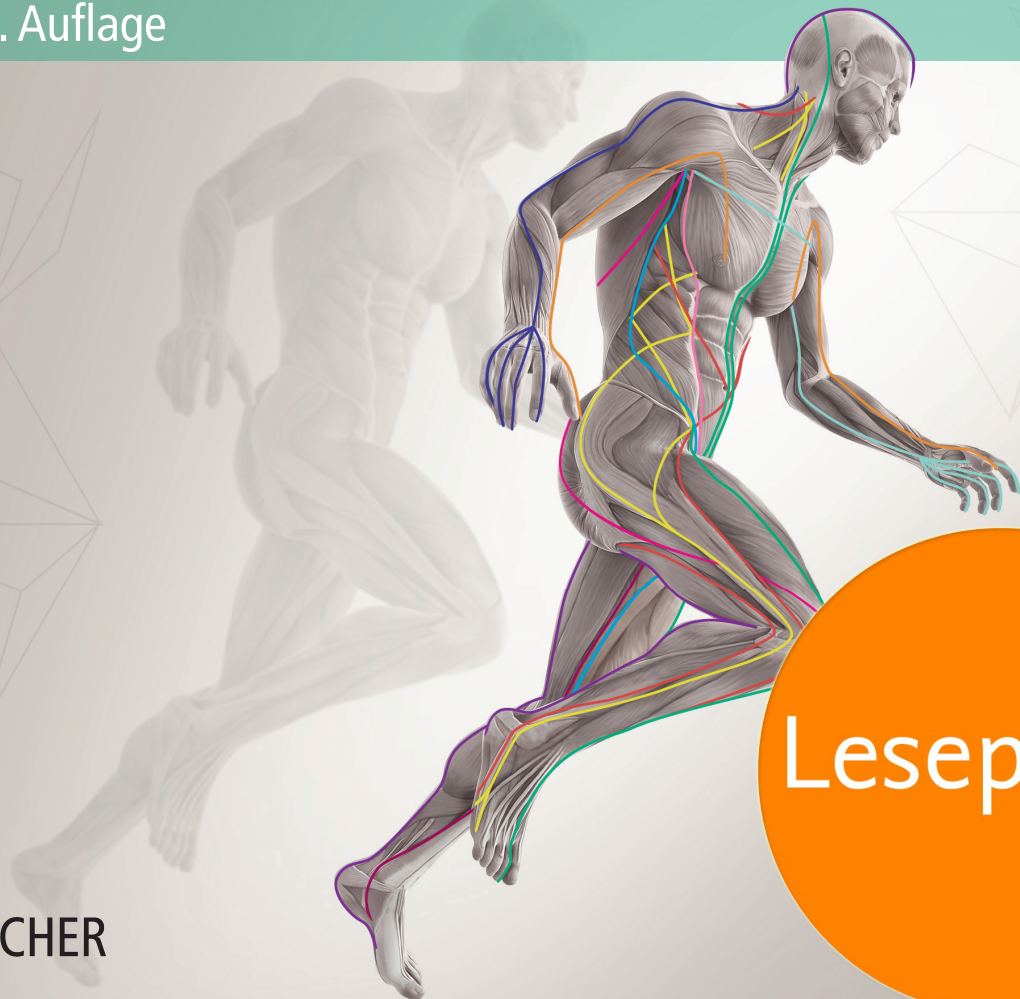Thomas W. Myers

Anatomy Trains

Myofasziale Leitbahnen

für Manual- und Bewegungstherapeuten

3. Auflage




Leseprobe

4

Die Oberflächliche Rückenlinie

Als erste Linie wird die Oberflächliche Rückenlinie (ORL) (> Abb. 4.1) recht detailliert beschrieben, um einige generelle und spezifische Aspekte des Konzepts der Anatomischen Zuglinien zu verdeutlichen. Weil die nachfolgenden Kapitel die Terminologie und den Aufbau verwenden, der hier entwickelt wird, dürfte es, unabhängig davon, für welche Linie Sie sich interessieren, hilfreich sein, zunächst dieses Kapitel zu lesen.

4.1 Überblick

 **2-2** Die Oberflächliche Rückenlinie (ORL) durchzieht und schützt wie ein Schild die gesamte rückwärtige Oberfläche des Körpers von der Fußsohle bis über den Scheitel, und zwar in zwei Teilen: von den Zehen bis zu den Knien und von den Knien bis zu den Augenbrauen (> Abb. 4.2 und > Tab. 4.1). Wenn die Knie, wie im Stehen, durchgestreckt sind, fungiert die ORL als eine kontinuierliche Linie integrierter Myofaszie. Die ORL kann als zusammenhängende Einheit präpariert werden und ist hier einmal separat und einmal in der Projektion auf ein Unterrichtsskelett gezeigt (> Abb. 4.3 und > Abb. 4.4).

Haltungsfunktion

Die übergeordnete Haltungsfunktion der ORL besteht darin, den Körper in der vollständig aufgerichteten Extension zu unterstützen und zu verhindern, dass er sich – wie in der ursprünglichen fetalen Flexion – vornüber einrollt. Diese ganz-tägig benötigte Haltungsfunktion erfordert einen höheren Anteil an roten, tonischen Muskelfasern im muskulären Teil des myofaszialen Bandes. Die Dauerbeanspruchung durch die Haltungsfunktion erfordert außerdem besonders stark ausgeprägte Gewebeschichten und Bänder im faszialen Anteil, wie sie beispielsweise bei der Achillessehne, der Ischiokruralmuskulatur, dem Lig. sacrotuberale, der Fascia thoracolumbalis, den Muskelsträngen der Rückenstrecker und im Bereich der Linea nuchalis sichtbar sind.

Die Ausnahme von dieser Extensionsfunktion findet sich an den Knien, die im Gegensatz zu den anderen Gelenken

durch die Muskeln der ORL nach hinten gebeugt werden. Im Stehen unterstützen die miteinander verzahnten Sehnen der ORL die Kreuzbänder bei der korrekten Ausrichtung von Tibia und Femur.

Bewegungsfunktion

Mit Ausnahme der Flexion im Knie und von dort an abwärts besteht die allgemeine Bewegungsfunktion der ORL darin, Extension und Hyperextension zu erzeugen. In der menschlichen Entwicklung heben die Muskeln der ORL zunächst den Kopf des Säuglings aus der embryonalen Flexion heraus – dies ist Voraussetzung für eine zunehmende Hinwendung zur Außenwelt und eine größere Reichweite des Blicks. Bauch, Po, Knie und Füße bilden nacheinander die Stützen zum Boden, und die ORL hält und stabilisiert das Kind bei jedem dieser Entwicklungsschritte, bis es etwa ein Jahr nach der Geburt frei stehen kann (> Abb. 4.5).

Weil wir in flektierter Haltung mit einem überwiegend nach innen gerichteten Fokus geboren werden, ist die Entwicklung von Stärke, Kompetenz und Ausgewogenheit in der ORL eng an dem langsamen Reifungsprozess gebunden, durch den wir uns von der primären Flexion hin zu einer vollständigen und entspannten Extension in aufrechter Haltung entwickeln. Der Verfasser von Psalm 121, der schrieb: „Ich hebe meine Augen auf zu den Bergen, von welchen mir Hilfe kommt“, konnte dies nur mithilfe der ORL tun.

4.2 Die Oberflächliche Rückenlinie im Detail

HINWEIS

Die meisten großen „Kardinal“-Linien (die Linien auf der Vorderseite, der Rückseite und den Seiten) werden vom distalen oder kaudalen Ende her beschrieben. Dies ist lediglich eine willkürliche Festlegung für dieses Buch; sie hätten ebenso gut vom Kopf ausgehend nach unten dargestellt werden können. Spannungen, die im Körper entstehen, können sich in die eine oder die andere Richtung auswirken, und auch Fixierungen in der Körpermitte pflanzen sich in beide Richtungen zu den Enden hin fort. Die hier getroffene Wahl des Anfangspunkts impliziert keinen kausalen Zusammenhang.

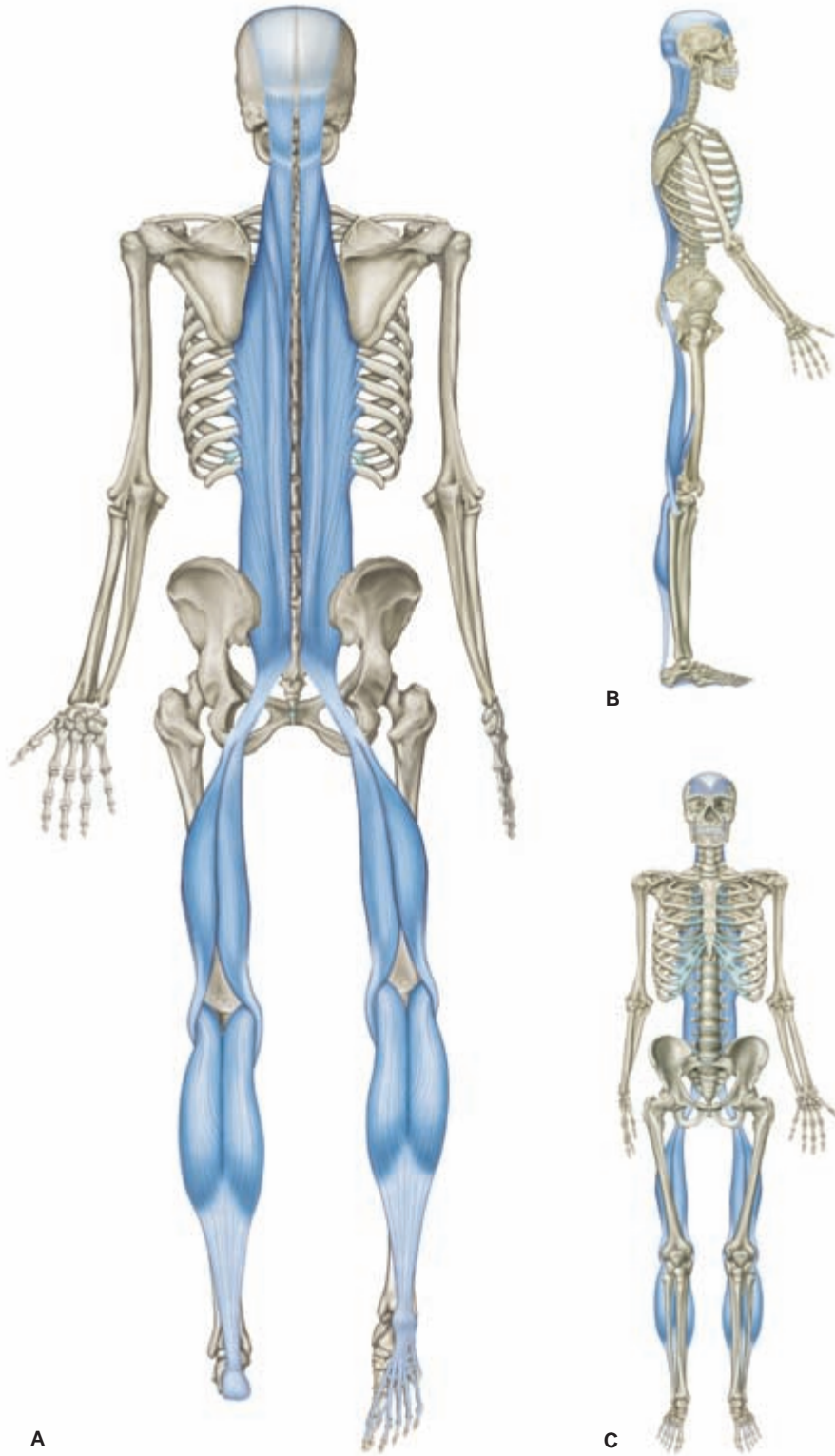


Abb. 4.1 Die Oberflächliche Rückenlinie.

Tab. 4.1 Oberflächliche Rückenlinie: myofasziale „Gleise“ und knöcherne „Bahnhöfe“ (> Abb. 4.2)

Knöcherne Bahnhöfe		Myofasziale Gleise
Stirnbein, Augenbrauenwulst	13	
	12	Galea aponeurotica/ epikraniale Faszie
Linea nuchalis superior	11	
	10	Sakrolumbale Faszie/ M. erector spinae
Os sacrum	9	
	8	Lig. sacrotuberale
Tuber ischiadicum	7	
	6	Ischiokruralmuskulatur
Femurkondylen	5	
	4	M. gastrocnemius/ Achillessehne
Kalkaneus	3	
	2	Plantarfaszie und kurze Zehenbeuger
Plantarfläche der Zehenglieder	1	

4.2.1 Allgemeine Überlegungen

Die allgemeingültigste Aussage, die über jede der Anatomischen Zuglinien gemacht werden kann, ist, dass Belastungen, Spannung (gute und schlechte), Traumata und Bewegungen vorzugsweise über diese faszialen Transmissionslinien durch den Körper weitergeleitet werden.

Die ORL ist eine Kardinallinie, die überwiegend die Haltung und Bewegung in der Sagittalebene vermittelt, indem sie entweder die Bewegung nach vorne (Flexion) begrenzt oder, in der Fehlfunktion, die Bewegung nach hinten (Extension) übertreibt und festhält.

Auch wenn wir von *der* ORL im Singular sprechen, gibt es selbstverständlich zwei Oberflächliche Rückenlinien: eine rechte und eine linke. Ein eventuelles Ungleichgewicht zwischen den beiden sollte beachtet und parallel zu den bilateralen Restriktionsmustern dieser Zuglinie korrigiert werden.

Häufige mit Störungen der ORL assoziierte Kompensationsmuster in der Körperhaltung sind: Einschränkung der Dorsalflexion im Sprunggelenk, Hyperextension der Knie, Verkürzung der Ischiokruralmuskeln (um eine unzureichen-

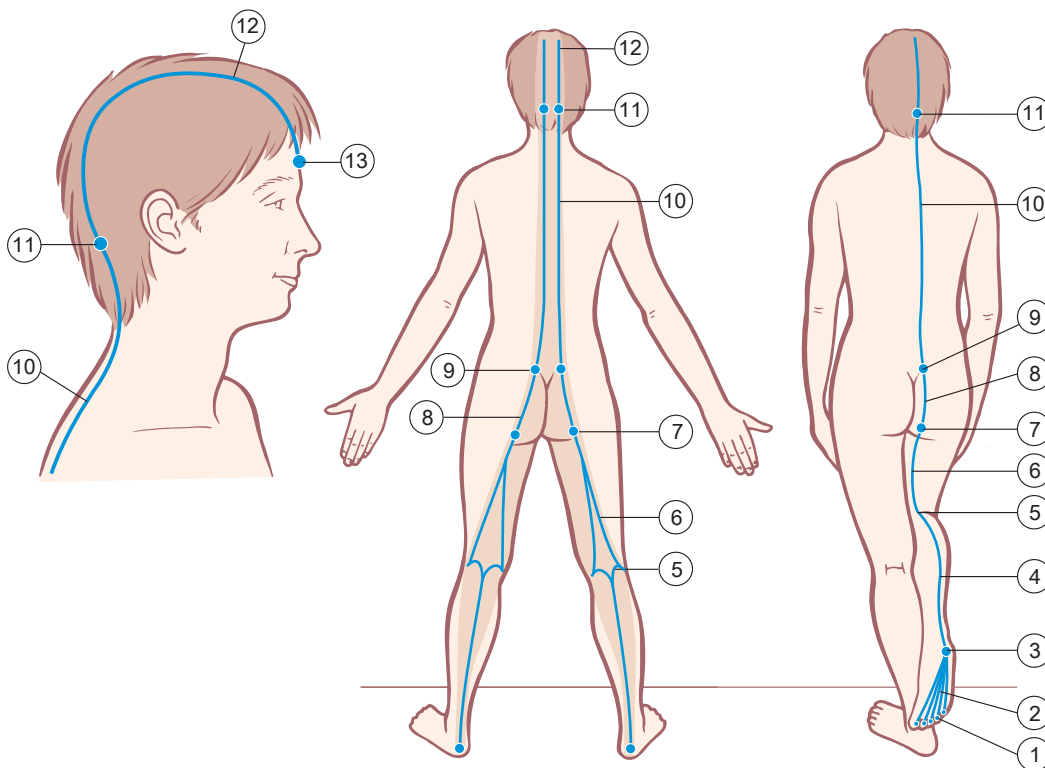


Abb. 4.2 Oberflächliche Rückenlinie: myofasziale „Gleise“ und knöcherne „Bahnhöfe“. Die dunkler gezeichneten Flächen markieren den Bereich, in dem es eine wechselseitige Beeinflussung zwischen der ORL und der weiter oberflächlich gelegenen Faszie (Dermis, Fettgewebe bzw. die darunterliegende Fascia profunda) gibt. 6–15

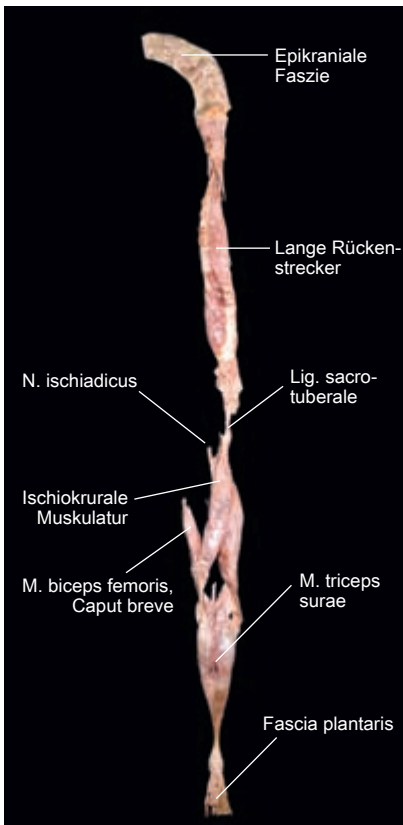


Abb. 4.3 Die aus dem Körper präparierte Oberflächliche Rückenlinie als Ganzes. Die einzelnen Abschnitte sind bezeichnet. Zugleich zeigt das Präparat auch die Limitationen eines Denkens in anatomischen „Teilen“, verglichen mit den Vorzügen, die eine Betrachtung dieser Linien als funktionelle „Einheiten“ bietet. [T755]

de Aktivität der tiefen Außenrotatoren auszugleichen), anteriore Verschiebung des Beckens, Nutation des Kreuzbeins, Hyperlordose, Flexion der Brustwirbelsäule mit Überdehnung der Extensoren, subokzipitale Einschränkungen, die zu einer Hyperextension der oberen Halswirbelsäule führen, eine anteriore Verschiebung oder Rotation des Okziput auf dem Atlas und die Dissoziation zwischen Augen- und Wirbelsäulenbewegungen.

4.2.2 Von den Zehen zur Ferse

Der „Ausgangsbahnhof“ für diese lange myofasziale Linie liegt auf der Unterseite der distalen Zehenphalangen. Der erste „Gleisabschnitt“ verläuft entlang der Fußsohle. Er umfasst die Plantarfaszie sowie die Sehnen und Muskeln der kurzen Zehenbeuger, die im Fuß beginnen.

Diese fünf Gewebestränge verschmelzen zu einer Aponeurose, die bis zur Vorderseite des Fersenbeins – genauer gesagt, zu den anterioren-inferioren Anteilen des Kalkaneus – verläuft. Die Plantarfaszie nimmt einen zusätzlichen und wichtigen sechsten Gewebestrang von der Basis des fünften Metatarsale auf: das laterale Fasziensband, das am Außenrand

des Fersenbeins mit der ORL verschmilzt (➤ Abb. 4.6 und ➤ Abb. 4.7).

Diese Faszien und die dazugehörigen Muskeln, die über die Fußunterseite hinweg Zug ausüben, bilden eine justierbare „Bogensehne“ zu den longitudinalen Fußgewölben. Diese Bogensehne zieht die Enden des „Bogens“ aufeinander zu und trägt dazu bei, dass die korrekte Beziehung zwischen der Ferse und den Köpfen des ersten und fünften Metatarsale erhalten bleibt (➤ Abb. 4.8). Die Plantaraponeurose ist aber nur eine von mehreren Bogensehnen: Das Sohlen- und das Pfannenband (Lig. plantare longum und Lig. calcaneonavicular plantare) bilden weitere Bogensehnen an der Fußwurzel. Sie sind kürzer und stärker, liegen in der Tiefe unter (also kranial) der Plantarfaszie und sind in ➤ Abbildung 4.9 unter dem unteren Sprunggelenk zu sehen (siehe auch ➤ Abb. 4.34).

Die Plantarfaszie

Die Fußsohle ist oft der Ursprung von Problemen, die entlang der restlichen Linie nach kranial weitergeleitet werden.

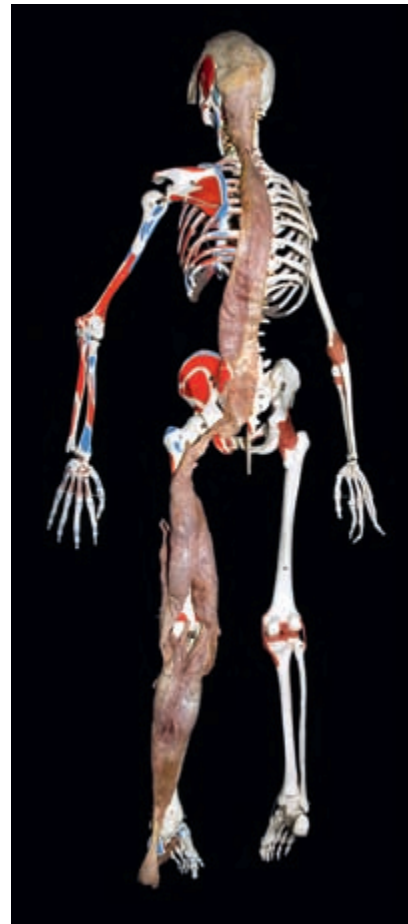

Abb. 4.4 Dasselbe Präparat, hier auf ein Unterrichtsskelett gelegt, um die Anordnung zu demonstrieren. Der Leichnam war ein ganzes Stück größer als das Skelett. [T755] 4-3

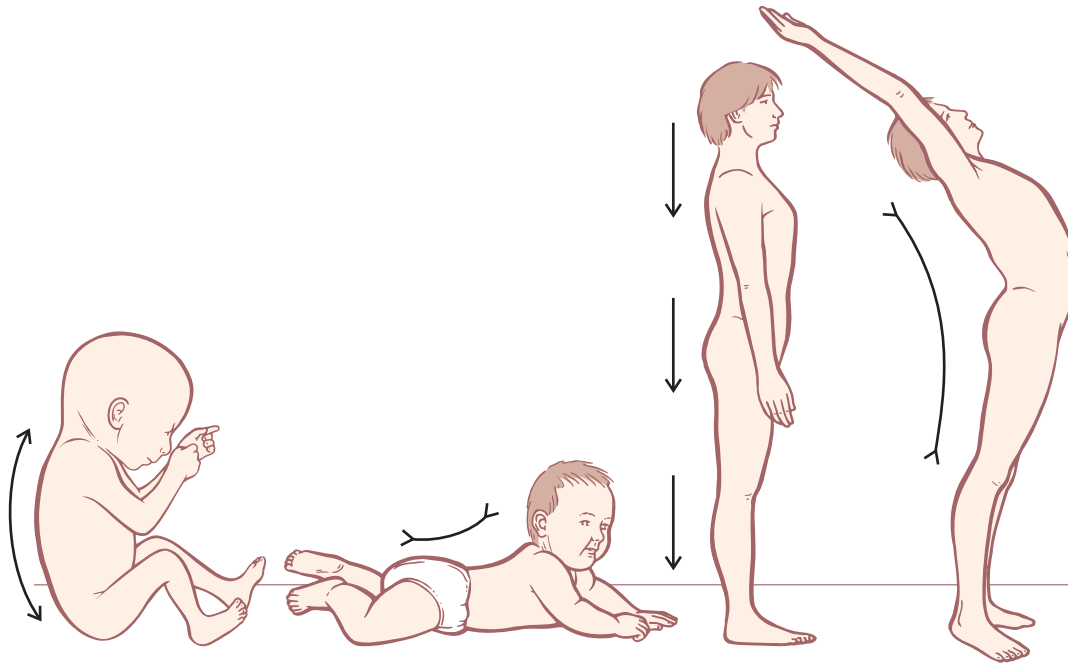


Abb. 4.5 Im Verlauf der Entwicklung verkürzt sich die ORL, um uns aus der fetalen Krümmung der primären Flexion in Richtung der gegenläufigen Krümmungen einer aufrechten Haltung zu bewegen. Eine weitere Verkürzung der Muskeln der ORL führt zur Hyperextension des Körpers.

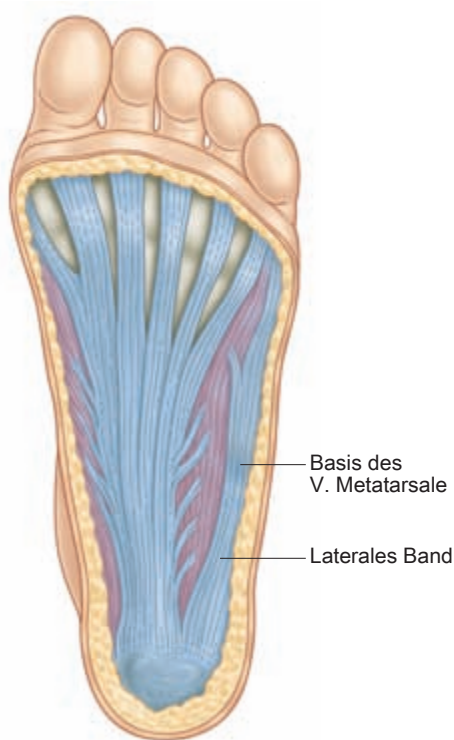



Abb. 4.6 Die Plantarfaszie, der erste Gleisabschnitt der ORL, inklusive des lateralen Bandes.



Abb. 4.7 Sektionspräparat der Plantarfaszie. Beachten Sie das laterale Band (A), das ein in gewisser Weise separates, aber mit ihr in Verbindung stehendes Gleis darstellt. [G324]

Einschränkungen an dieser Stelle gehen oft mit einer Verkürzung der Ischiokruralmuskulatur, einer Hyperlordose und einer behandlungsresistenten Hyperextension der oberen Halswirbelsäule einher. Auch wenn die strukturelle Arbeit an der Fußsohle häufig den kraftvollen Einsatz der Fingerknöchel und ein intensives Dehnen der Faszie beinhaltet, hat doch *jede* Methode, die hier zum Release führt, positiven Einfluss auf alle weiter kranial gelegenen Gewebe (DVD *Superficial Back Line*, 10:57–16:34). Wenn Ihre Hände nicht kräftig genug sind, sollten Sie einen Ball zur Hilfe nehmen – eine Technik, die im nächsten Abschnitt unter der Überschrift „Ein einfacher Test“ beschrieben wird.

Vergleichen Sie die Fußinnen- und -außenseite Ihres Klienten. Obwohl die Außenkante (vom Kleinzehengrundgelenk bis zur Ferse) immer kürzer ist als die Innenkante (vom Großzehengrundgelenk bis zur Ferse), gibt es doch eine typische, ausgewogene Proportion. Wenn die Innenkante im Verhältnis zu kurz ist, ist der Fuß oftmals medial leicht abgehoben (als ob er supiniert oder invertiert wäre) und scheinbar leicht zur Großzehe hin gekrümmt – von der Form her, wie wenn man die leicht gewölbte Hand mit der Handfläche nach unten auf den Tisch legt. Ist dies der Fall, gilt es den medialen Rand der Plantarfaszie zu öffnen. Wenn die Außenseite des Fußes verkürzt ist – wenn also der kleine Zeh verkrümmt, die Basis des fünften Metatarsale in Richtung Ferse gezogen oder die Außenkante der Ferse nach vorne gezogen erscheint –, dann muss der äußere Rand der Plantarfaszie, speziell das laterale Band, verlängert werden (DVD *Superficial Back Line*, 20:29–22:25). Dieses Muster geht oftmals mit einem schwachen inneren Fußgewölbe und einem Abladen des Gewichts auf die Innenkante des Fußes einher, kann aber auch ohne abgeflachtes Fußgewölbe auftreten.

 3–5 Selbst ein relativ ausgewogener Fuß profitiert in unserer urbanen Zivilisation, in der die Füße den ganzen Tag in Ledersärgen eingeschlossen sind, in vielen Fällen von einer belebenden Arbeit an der Fußsohle, die diese geschmeidiger und kommunikationsfähiger macht. Als Standardbehandlung der Fußsohlengewebe bietet sich die Dehnung der Bereiche zwischen jenen drei Punkten an, die die Fußgewölbe

be stützen: zwischen der Ferse, dem Kopf des ersten und dem Kopf des fünften Metatarsale (> Abb. 4.8).

Ein einfacher Test

Um den Grad der Verbundenheit der gesamten ORL zu demonstrieren, gibt es einen äußerst eindrucksvollen und einfach auszuführenden Test. Bitten Sie Ihren Klienten, sich aus dem Stand nach vorne zu beugen, als wolle er bei gestreckten Knien die Zehen berühren (> Abb. 4.10). Beachten Sie beide Seiten der Rückenkontur und die Endposition der Hände.

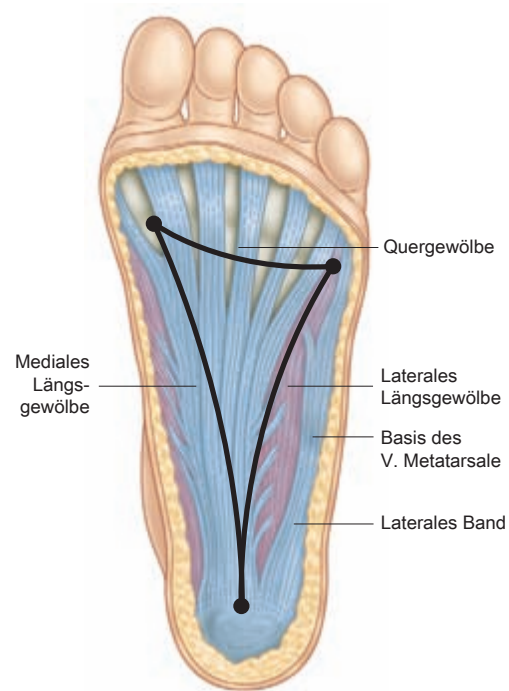



Abb. 4.8 Die Plantaraponeurose bildet ein „Trampolin“ unter dem Fußgewölbe – eine federnde Membran, die zwischen den Kontaktpunkten (dem fünften und dem ersten Metatarsalköpfchen sowie der Ferse) aufgespannt ist.  3–4

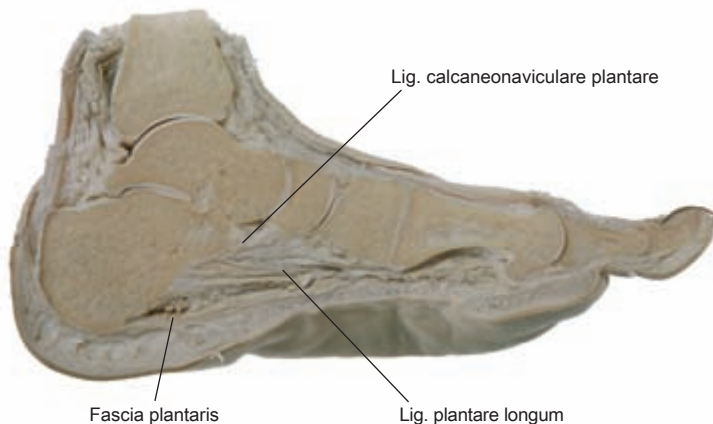


Abb. 4.9 Sagittalschnitt des medialen Längsgewölbes. Er zeigt, wie die Plantarfaszie und weitere, tiefer liegende Gewebe eine Reihe von „Bogenschnen“ bilden, die das mediale Fußgewölbe stützen und als Federn wirken. [G324]

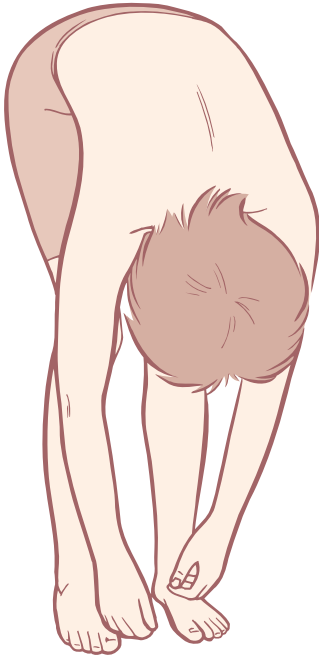

Abb. 4.10 Eine Vorbeuge im Stehen mit gestreckten Knien verbindet und beansprucht alle „Gleise“ und „Bahnhöfe“ der ORL. Die Arbeit in einem Gebiet, wie hier an der Plantarfaszie, kann die Beweglichkeit und Länge entlang der gesamten Linie beeinflussen. Nach der manuellen Arbeit an der rechten Fußsohle hängt der rechte Arm weiter herab.

Lenken Sie die Aufmerksamkeit des Klienten darauf, wie sich der Rücken auf jeder Seite anfühlt.

Bitten Sie dann Ihren Klienten, sich wieder aufzurichten und mit einem Fuß – eher langsam und mit konzentriertem Druck als schnell und mit Schwung – einen Tennisball (oder einen Golfball für die, die hart im Nehmen sind) durch Rollbewegungen möglichst tief in die Plantarfaszie hineinzudrücken. Auf diese Weise sollte mindestens ein paar Minuten lang der gesamte Bereich von den Ballen aller fünf Zehen bis hin zum Fersenrand (also das gesamte in > Abb. 4.8 dargestellte Dreieck) bearbeitet werden.

Bitten Sie den Klienten nun, sich noch einmal vornüberzubeugen. Achten Sie dabei auf eventuelle Unterschiede in der Kontur des Rückens und im Finger-Boden-Abstand auf beiden Seiten, und bitten Sie den Klienten, nachzuspüren, ob sich seine Empfindungen im Rücken verändert haben. Bei den meisten Menschen beweist dieser einfache Test sehr eindrücklich, dass die Arbeit an einem kleinen Bereich die Funktion des Ganzen beeinflussen kann. Er funktioniert jedoch nicht bei allen Menschen: Bei Klienten mit einer starken Skoliose oder anderen bilateralen Asymmetrien erzielen Sie damit möglicherweise kein verwertbares Ergebnis.

Da diese Übung gleichzeitig eine Behandlung darstellt, sollte das Prozedere auch auf der anderen Seite durchgeführt werden, nachdem Sie und Ihr Klient etwaige Unterschiede wahrgenommen haben.

Fersensporne

Dass Muskeln an Knochen ansetzen, gilt als „Allgemeinwissen“, aber diese verbreitete Ansicht trifft auf die meisten Myofaszien gar nicht zu. Die Plantarfaszie ist hierfür ein gutes Beispiel. Wenn man etwa auf den Fußballen joggt (Vorfuß-Laufen) oder die Plantarfaszie auf andere Weise dauernder Belastung aussetzt, wird ständig Zug auf die Ansatzstelle der Faszie am Kalkaneus ausgeübt. Da die Plantarfaszie nicht wirklich am Kalkaneus ansetzt, sondern vielmehr in dessen Periosthülle (unsere „Frischhaltefolie“ aus > Kap. 2) einstrahlt, ist es möglich, dass das Periost zunehmend vom Knochen weggezogen wird. Dabei entsteht ein Raum, eine Art „Zelt“, zwischen Periost und Knochen (> Abb. 4.11).

Das kann Konsequenzen haben, denn meist befinden sich zwischen Knochenhaut und Knochen viele Osteoblasten – knochenbildende Zellen, die ständig damit beschäftigt sind, die Oberfläche des Knochens zu bereinigen und umzubauen. Sowohl bei der ursprünglichen Knochenbildung als auch bei der kontinuierlichen Aufrechterhaltung des Knochens sind die Osteoblasten auf ein simples Gebot programmiert: „Du sollst den Raum ausfüllen, den das Periost lässt.“ Klienten, die die Plantarfaszie wiederholten Belastungen aussetzen, werden mit hoher Wahrscheinlichkeit an irgendeiner Stelle der Fußsohle eine Plantarfasziitis entwickeln: Die gedehnte Faszie entzündet sich und reißt ein. Gibt stattdessen das Periost nach und hebt sich vom Knochen ab, dann werden die Osteoblasten das „Zelt“ unter dem Periost auffüllen: Es bildet sich ein Fersensporn. Der Sporn selbst und auch der Vorgang der Spornbildung sind eigentlich etwas ganz Natürliches und nicht per se schmerzhaft; zu Beschwerden kommt es erst, wenn ein Fersensporn, wie es oft der Fall ist, einem sensiblen Nerv in die Quere kommt.

4.2.3 Von der Ferse zum Knie

Wie bereits im Zusammenhang mit den Regeln für Anatomische Zuglinien erwähnt (> Kap. 3), setzt die Faszie nicht einfach an der Ferse an und hört dort auf (wie es > Abb. 4.11 nahelegt). In Wirklichkeit setzt sie an der Kollagenfaserhülle des Kalkaneus an, dem Periost, das den Knochen wie eine feste Plastikfolie umgibt. Wenn wir anfangen, in dieser Weise zu denken, dann erkennen wir, dass die Plantarfaszie ein Kontinuum mit allem anderen bildet, das ebenfalls an diesem Periost ansetzt. Wenn wir dem Periost um den Kalkaneus herum folgen, insbesondere unter ihm hindurch um die Ferse herum zur posterioren Oberfläche (einem dicken und durchgehenden Fasziensband folgend – > Abb. 4.12 und > Abb. 4.15B), befinden wir uns am Beginn des nächsten langen Gleisabschnitts, der mit der Achillessehne anfängt (> Abb. 4.12 und > Abb. 4.13).

Weil die Achillessehne sehr starker Spannung standhalten muss, ist sie nicht nur am Periost befestigt, sondern auch mit

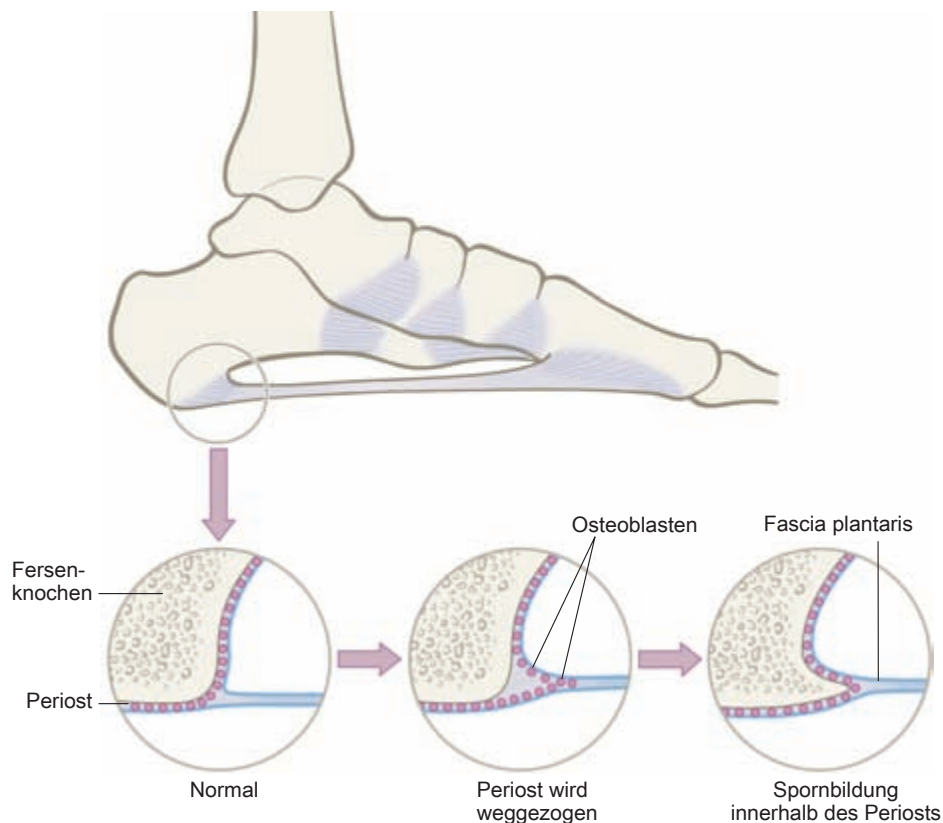


Abb. 4.11 Die Bildung eines Fersenspornes durch Osteoblasten, die den Raum zwischen Periost und Knochen ausfüllen, wenn das Periost vom Knochen weggezogen wird, verdeutlicht sowohl die Anpassungsfähigkeit des Bindegewebesystems als auch die Begrenztheit des simplen „Muskeln-setzen-an-Knochen-an“-Konzepts.

dem kollagenen Netzwerk des Fersenbeins verbunden – so wie ein Baum in der Erde verwurzelt ist. Der Anatomischen Zuglinie folgend, fährt der Zug, den Kalkaneus und sein Periost verlassend, weiter nach kranial; dabei wird die Linie breiter und flacher (➤ Abb. 4.12). Drei myofasziale Strukturen speisen die Achillessehne: der M. soleus aus der Tiefe, der M. gastrocnemius von der oberflächlichen Seite und der kleine M. plantaris in der Mitte dazwischen.

Lassen Sie uns diese erste Verbindung, die wir – von der Plantarfaszie um die Ferse herum zur Achillessehne – hergestellt haben, nutzen, um die einzigartigen klinischen Implikationen zu betrachten, die sich aus der Perspektive der myofaszialen Kontinuität ergeben.

Die Ferse als Pfeil

Einfach ausgedrückt, ist die Ferse die Patella des Knöchels, wie wir in der Röntgenaufnahme eines Fußes sehen können (➤ Abb. 4.14). Aus der Tensegrity-Perspektive betrachtet, ist der Kalkaneus eine Kompressionsstrebe, die das Zuggewebe der ORL vom Knöchel wegdrückt und damit für den angemessenen Tonus um die Rückseite des tibiotalaren Fulkrums herum sorgt, wobei das Weichgewebe einen Bogen

vom Knie bis zu den Zehen spannt. (Vergleichen Sie diesen langen Hebel mit den kurzen Hebeln der sich in unmittelbarer Nähe befindenden, das Gelenk stabilisierenden Muskeln: den Mm. fibulares [Mm. peronei] der Laterallinie, die sich eng um den Außenknöchel herumwinden. In ähnlicher Weise sind auch die dicht hinter dem Innenknöchel vorbeiziehenden langen Zehenbeuger der Tiefen Frontallinie zwar gut zur Stabilisierung, aber weniger geeignet, eine Hebelwirkung beim Springen zu erzeugen.)

6-7 Um einzuschätzen, welche klinischen Probleme sich aus diesem Muster ergeben können, stellen Sie sich diesen unteren Abschnitt der beschriebenen Faszienlinie – die Plantarfaszie und die Faszie der Achillessehne – als Bogensehne und die Ferse als Pfeil vor (➤ Abb. 4.15). Ist die ORL chronisch zu stark angespannt – was häufig bei Personen mit dem verbreiteten Haltungsfehler des „Sich-nach-vorne-Lehens“, d.h. einer anterioren Verschiebung des Beckens, zu finden ist –, dann kann sie das Fersenbein nach vorn in das untere Sprunggelenk drücken. In einem anderen weitverbreiteten Muster kann die übermäßige Spannung den Tibia-Fibula-Komplex im Verhältnis zum Talus nach posterior verschieben, was auf das Gleiche hinausläuft.

Um dies zu beurteilen, sollten Sie den Fuß Ihres stehenden Klienten von lateral anschauen und eine imaginäre vertikale

Linie von der Unterkante des Außenknöchels nach kaudal ziehen (oder Ihren Zeigefinger vertikal von der Spitze des Malleolus zum Boden zeigend anlegen). Achten Sie darauf, wie groß der Anteil des Fußes ist, der sich vor dieser Linie befindet, und wie groß der Teil ist, der hinter dieser Linie liegt. Aus anatomischen Gründen befindet sich zwar immer der größere Teil des Fußes vor der Linie, mit etwas Übung werden Sie jedoch in der Lage sein, zu erkennen, ob die Proportionen normal sind (> Abb. 4.16A) oder ob vergleichsweise wenig Ferse hinter der Linie liegt (> Abb. 4.16B).

Messen Sie vom Punkt unter dem Außenknöchel nach vorne bis zum Kopf des fünften Metatarsale. (Die Zehen sind in ihrer Länge recht variabel, daher sollten sie nicht einbezogen werden.) Messen Sie dann vom Knöchelpunkt aus nach hinten bis zu der Stelle, an der die Ferse den Boden verlässt (d.h. bis zu dem letzten Punkt, an dem sie noch Unterstützung gibt). Nach meiner (rein empirisch-klinischen) Erfahrung sorgt ein Verhältnis von 1:3 bis 1:4 zwischen hinterem Fuß und Vorfuß für ausreichend Unterstützung. Beträgt das Verhältnis jedoch 1:5 oder mehr, ist dies ein Hinweis auf eine nur minimale Unterstützung für die Rückseite des Körpers. Dieses Muster kann nicht nur das *Resultat* einer angespannten ORL, sondern auch der *Grund* für eine Verstärkung der Anspannung der ORL sein, weil es oft mit einer Verschiebung der Knie oder des Beckens nach vorne verbunden ist, um mehr Gewicht auf den Vorfuß zu bringen, was wiederum die Spannung in der ORL weiter verstärkt. Solange dieses Muster fortbesteht, wird sich Ihr Klient immer unsicher fühlen, wenn Sie versuchen, ein neues Gleichgewicht der Hüfte über den Füßen zu etablieren.

Wer der Meinung ist, dass entsprechende Muster vererbt sind oder dass sich der Kalkaneus unmöglich im Gelenk signifikant vor- oder zurückbewegen kann, sollte Folgendes ausprobieren:

- Lösen Sie die Plantarfaszie einschließlich des lateralen Bandes in Richtung der Ferse (DVD *Superficial Back Line*, 10:57–16:34, 20:29–22:25).
- Lösen Sie das oberflächliche posteriore Unterschenkelkompartiment (M. soleus und M. gastrocnemius) nach unten bis zur Ferse (DVD *Superficial Back Line*, 22:27–24:30).
- Mobilisieren Sie die Ferse durch Inversion und Eversion, indem Sie mit der einen Hand die Vorderseite des Tarsus stabilisieren, während Sie mit der Ferse in Ihrer hohlen Hand arbeiten.

In hartnäckigen Fällen kann es notwendig sein, ein intensiveres Release der Ligamente am Sprunggelenk durchzuführen, indem Sie tief, aber langsam und unter Vermeidung der Nerven vom Rand jedes Malleolus aus diagonal zur hinteren unteren Ecke des Fersenknöchens hin behandeln. Das Ergebnis wird eine kleine, aber sichtbare Vergrößerung des Bereichs hinter der Malleolarlinie sowie eine gut palpierbare Verbesserung der Unterstützung für die Körperrückseite des Klienten sein. Daher sollte diese Arbeit aus strategischen

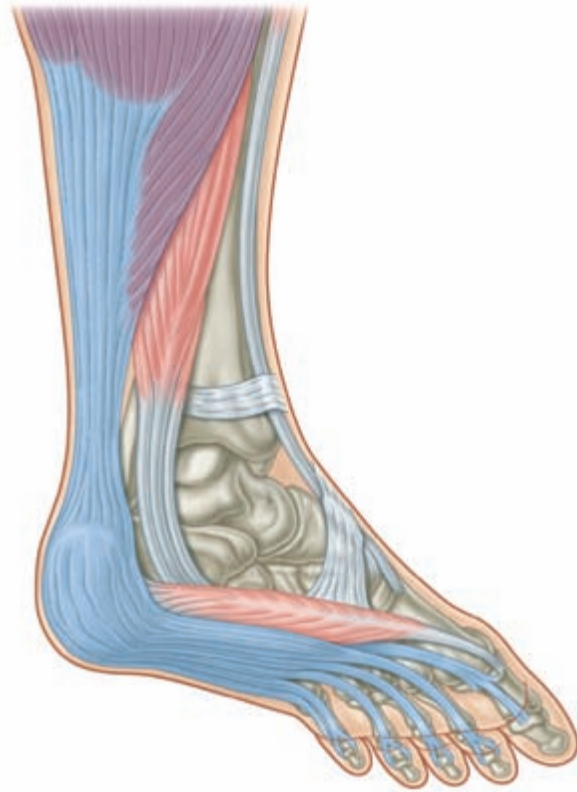


Abb. 4.12 Um die Ferse herum gibt es eine starke und präparierbare fasziale Kontinuität zwischen der Plantarfaszie, der Achillessehne und den mit ihr assoziierten Muskeln.

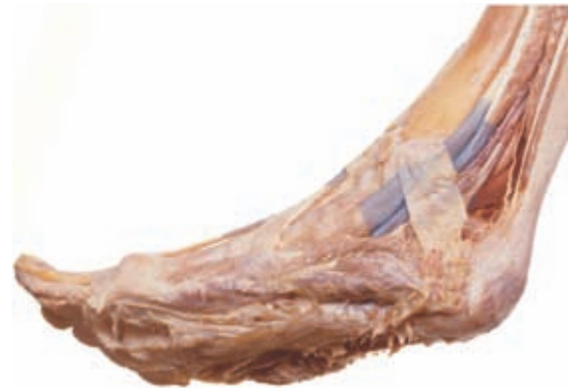

Abb. 4.13 Das Präparat einer Fersenregion zeigt dieselbe Kontinuität vom Plantargewebe bis zu den Muskeln im oberflächlichen posterioren Kompartiment des Unterschenkels. [G310]

Gründen jeder anderen Behandlung vorausgehen, die eine anteriore Verschiebung des Beckens beheben soll.

Beachten Sie bitte, dass der Erfolgsmaßstab ein sichtbar vergrößerter Fersenbereich ist, wenn Sie noch einmal den Malleolus als Orientierungshilfe nehmen. Wiederholungen können notwendig sein, bis das gewohnheitsmäßige „Nachvorne-Lehnen“ des Klienten durch andere Interventionen –

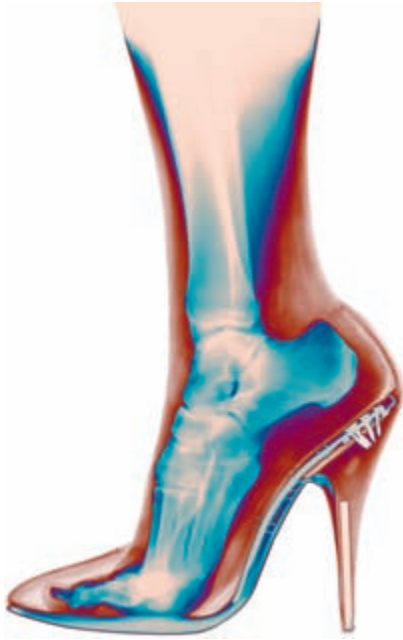
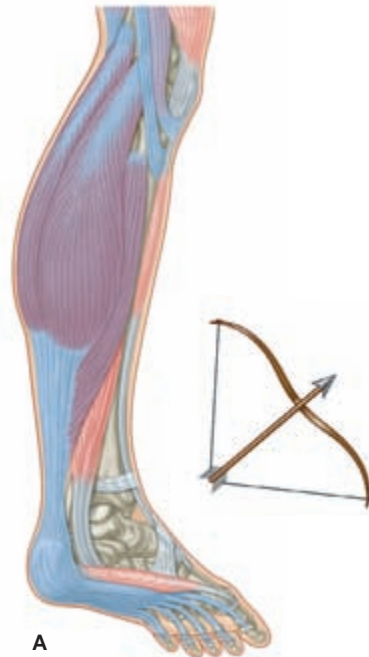


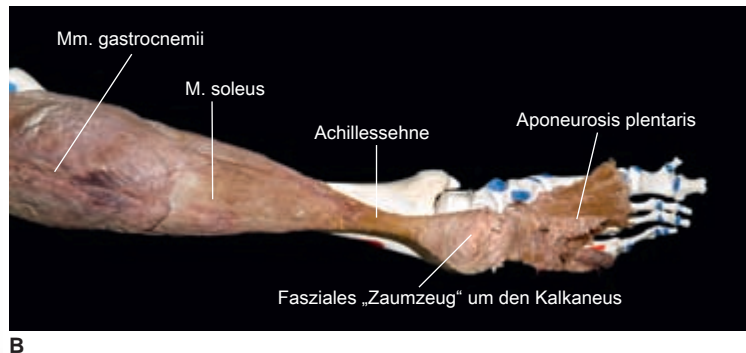
Abb. 4.14 Diese Röntgenaufnahme vom Fuß eines Tänzers zeigt, dass der Kalkaneus in gewisser Weise wie die Patella funktioniert: Die Funktion, die der Patella auf der Vorderseite des Kniegelenks zukommt, erfüllt der Kalkaneus auf der Rückseite des Knöchels, nämlich das Bindegewebe vom Fulcrum des Gelenks wegzudrücken, damit es einen größeren Hebel hat. [K356]

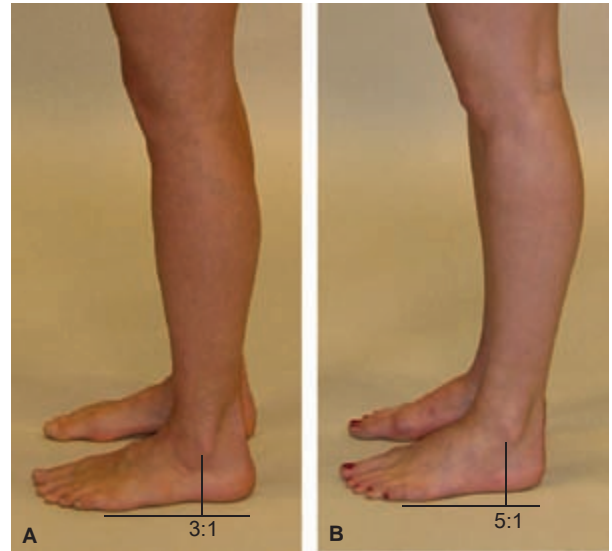

Abb. 4.16 Der Anteil des Fußes, der hinter dem Knöchel liegt, sollte den Anteil vor dem Knöchel etwa im Verhältnis 1:3 oder 1:4 ausgleichen. Ohne diese Unterstützung für die Rückseite des Körpers neigt sich der Oberkörper nach vorn, um mehr Gewicht auf den vorderen Bereich zu verlagern.



A



B

Abb. 4.15 Wenn die myofasziale Verbindung, die den unteren Abschnitt der ORL ausmacht, angespannt ist, wird der Kalkaneus in das Sprunggelenk hineingedrückt wie ein Pfeil in eine gespannte Bogensehne (A). Beachten Sie, wie die Faszie die Ferse umschließt wie ein „Zaumzeug“ oder eine „Schale“ und das Fersenbein umfasst und kontrolliert (B). [T755]

z. B. die Lösung der distalen Enden der Ischiokruralmuskulatur oder ein Lift des M. rectus femoris der OFL – aufgelöst ist.

„Express“- und „Nahverkehrszüge“

Zwei große Muskeln setzen an der Achillessehne an: oberflächlich der M. gastrocnemius und in der Tiefe darunter der M. soleus (> Abb. 3.15). Das Gleis der OFL verläuft über den oberflächlichen Muskel, den Gastrocnemius. Zunächst bietet sich hier jedoch die Möglichkeit, einen weiteren Baustein des Konzepts der Anatomischen Zuglinien zu erläutern, und zwar den der „Expresszüge“ und „Nahverkehrszüge“.

Die Bedeutung der Unterscheidung zwischen Express- und Nahverkehrsziigen liegt darin, dass die Körperhaltung meistens durch die tiefer gelegenen Nahverkehrsziigen und nicht durch die eher oberflächlich verlaufenden Expressziigen bedingt wird. Myofasziale Expressziigen kreuzen mehr als ein Gelenk; Nahverkehrsziigen kreuzen und beeinflussen dagegen nur ein Gelenk. Mit einigen Ausnahmen in den Unterarmen und Unterschenkeln verlaufen Nahverkehrsziigen üblicherweise tiefer im Körper als Expressziigen (siehe > Kap. 3.4 für eine genaue Definition und Beispiele).

Das oberflächliche posteriore Unterschenkelkompartiment, mit dem wir uns hier befassen, gehört nicht zu den erwähnten Ausnahmen: Beide Köpfe des Gastrocnemius kreuzen sowohl das Sprung- als auch das Kniegelenk und können somit auf beide Gelenke einwirken. Der tiefer gelegene Soleus überquert nur das Sprunggelenk – er zieht von der Ferse zur Rückseite der Tibia, Membrana interossea und Fibula – und wirkt auch nur auf dieses Gelenk. Das sogenannte Sprunggelenk besteht in Wirklichkeit aus zwei Gelenken, dem oberen Sprunggelenk (zwischen Tibia und Talus), das für die Plantar- und Dorsalflexion verantwortlich ist, und dem unteren Sprunggelenk (mit mehreren Facetten zwischen Talus, Kalkaneus und Os naviculare), das die Inversion und Eversion ermöglicht. Obwohl der Triceps surae – bestehend aus M. plantaris, M. gastrocnemius und M. soleus – eine gewisse Wirkung auch auf das untere Sprunggelenk hat, werden wir diesen Effekt hier außer Acht lassen und den Soleus für den Zweck dieses Beispiels als eingelenkigen Muskel betrachten.

Wenn wir den Soleus-Nahverkehrsziigen nehmen, können wir auf derselben Faszienebene bleiben und treffen auf die rückwärtige Faszie des Popliteus, der über das Kniegelenk hinweg verläuft und es beugt. (Er innenrotiert zudem bei gebeugtem Knie die Tibia auf dem Femur, was jedoch nicht zum jetzigen Thema gehört). Der Gastrocnemius-Expressziigen kann also sowohl an der Plantarflexion als auch an der Knieflexion beteiligt sein, während jeder der beiden Nahverkehrsziigen nur jeweils eine dieser Aktionen ausführen kann. Wir werden sehen, dass sich dieses Phänomen bei allen myofaszialen Meridianen wiederholt.

„Entgleisungen“

Folgen wir der ORL entlang des Gastrocnemius, kommen wir zur ersten von vielen Regelabweichungen, die wir als „Entgleisungen“ bezeichnen werden. Entgleisungen sind Ausnahmen von den Regeln für Anatomische Zuglinien, die dadurch erklärlich werden, dass sie für das Bindegewebe und die Bewegungsarbeit irgendeinen Vorteil bringen. Bei einer Entgleisung funktionieren die Anatomischen Zuglinien weiterhin, allerdings nur unter bestimmten Bedingungen. Um diese erste wichtige Ausnahme zu verstehen, ist es notwendig, die Schnittstelle zwischen den beiden Köpfen des Gastrocnemius und den Sehnen der drei Ischiokruralmuskeln genauer zu betrachten (> Abb. 4.17).

Beim Vergleich von > Abbildung 4.3 und > Abbildung 4.17 ist leicht zu erkennen, dass der Gastrocnemius und die Ischiokruralmuskeln sowohl getrennt als auch miteinander verbunden sind. In der Präparation zeigt sich eindeutig eine Verbindung aus kräftiger areolärer Faszie zwischen dem distalen Bereich der Ischiokruralmuskeln und dem proximalen Bereich der Gastrocnemius-Köpfe. In > Abbildung 3.17 wurde dieses Gewebe abpräpariert, in > Abbildung 3.3 ist es erhalten. Inzwischen weiß man, dass solche areolären Gewebe, die lange Zeit als rein passive „Füllgewebe“ angesehen wurden, in gestrafftem Zustand eine sehr effiziente Kraftübertragung ermöglichen [115].

Durch Flexion des Knies werden die Muskeln praktisch voneinander abgekoppelt. Obwohl der Gastrocnemius und die Ischiokruralmuskeln also nach den Regeln der Anatomischen Zuglinien ein myofasziales Kontinuum darstellen, funktionieren sie hauptsächlich dann als solches, wenn das Knie gestreckt ist. Die Gastrocnemius-Köpfe ziehen von unten her um die Sehnen der Ischiokruralmuskeln herum und haben ihre Insertionsstelle im oberen Bereich der Femurkondylen. Die Ischiokruralmuskeln verlaufen von oben her um die Gastrocnemius-Köpfe herum und setzen an der Tibia und Fibula an. Solange das Knie gebeugt ist, gehen diese beiden myofaszialen Einheiten gewissermaßen ihre eigenen Wege – benachbart, aber nur lose miteinander verbunden (> Abb. 4.18B). Wenn das Kniegelenk jedoch in die Extension geht, bewegen sich die Kondylen des Femurs zurück in die Stellung, in der sie den Sehnenkomplex straffen, sodass die beiden myofaszialen Elemente wieder ineinander verschränkt werden und zusammenwirken – vergleichbar zwei Paar Händen, die sich gegenseitig an den Handgelenken umgreifen (> Abb. 4.18B–D). Diese Anordnung weist große Ähnlichkeit mit einem Kreuz- oder Weberknoten auf, der sich lockert, wenn das Knie angewinkelt ist, und festgezogen wird, wenn das Knie gestreckt ist.

Dies ist gleichzeitig die etwas weitschweifige, aber akkurate Erklärung dafür, warum es leichter ist, einen zu Boden gefallenen Schlüssel mit gebeugten Knien aufzuheben (> Abb. 4.19). Bereits eine ganz geringe Flexion der Knie erlaubt eine signifikant stärkere Vorbeugung von Wirbelsäule und Hüfte, als wenn

die Knie durchgestreckt werden. Die traditionelle Erklärung dafür ist, dass die Ischiokruralmuskeln durch die Knieflexion entspannt werden und dadurch im Hüftgelenk mehr Spielraum für die Beugung lassen. Tatsächlich wird jedoch durch eine geringfügige Beugung im Knie (bei der sich das Knie nur wenige Zentimeter nach vorne bewegt) der Abstand zwischen Tuber ischiadicum und Unterschenkel gar nicht nennenswert verkürzt – dennoch erleichtert dies die Hüftflexion erheblich. Aus der Perspektive der Anatomischen Zuglinien wird ersichtlich, dass selbst eine leichte Flexion den Kreuzknoten lockert, wodurch der untere Anteil der ORL vom oberen abgekoppelt wird. Die durchgängig verbundene ORL lässt sich schwerer in eine Vorbeuge dehnen als die nicht verbundene ORL.

Im normalen Stand bildet die ganze ORL ein Kontinuum. Im Yoga sprechen beispielsweise Stellungen (Asanas), die ei-



Abb. 4.17 Räumliche Beziehung zwischen den Gastrocnemius-Köpfen und den Sehnen der Ischiokruralmuskeln im Poplitealraum hinter dem Kniegelenk (vgl. auch > Abb. 4.3). [G310]

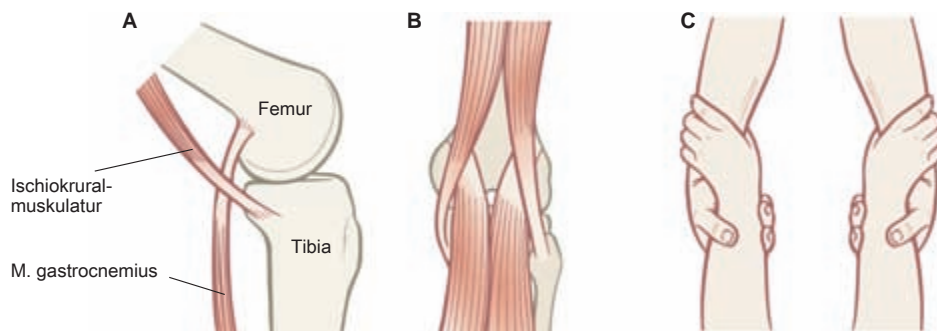


Abb. 4.18 Bei gebeugtem Knie arbeiten die Myofaszie des Oberschenkels und die Myofaszie des Unterschenkels separat voneinander (A). Bei gestrecktem Knie verbinden sich beide Myofaszien zu einer funktionellen Einheit (B) – wie die sich gegenseitig am Handgelenk umgreifenden Hände zweier Trapezkünstler (C), (vgl. > Abb. 4.17). Die Anordnung erinnert an einen Kreuz- oder Weberknoten, der eine feste Verknüpfung bilden, aber zugleich leicht gelockert werden kann.

ne Vorbeuge mit gestreckten Beinen beinhalten – z. B. die Asanas „Nach unten blickender Hund“, „Pflug“, „Hand-Fuß-Stellung“ und viele einfache Dehnungen der Ischiokruralmuskulatur –, die ORL als Ganzes an. Dagegen wird bei Stellungen, in denen die Vorbeuge mit gebeugten Knien erfolgt, wie der „Kindhaltung“, nur der obere Teil der myofaszialen Linie einbezogen – außer bei Menschen mit stark verkürzter ORL, bei denen selbst die Flexion der Knie keine vollständige Beugung nach vorne erlaubt.

4.2.4 Die distale Ischiokruralmuskulatur

Die Verbindungsstelle zwischen den Köpfen der Gastrocnemii und den „Füßen“ der Ischiokruralmuskeln kann fixiert und verkürzt sein. Dies führt in der Regel nicht zu einer Beugung im Kniegelenk, sondern dazu, dass die Tibia – von der Seite betrachtet – hinter dem Femur zu sitzen scheint.

Die folgende Technik erfordert kräftige Finger, führt bei Beharrlichkeit jedoch zum Erfolg. Wichtig ist außerdem eine exakte Positionierung der Finger, um der behandelten Person Schmerzen zu ersparen.

Bitten Sie Ihre Klientin, sich auf den Bauch zu legen und ein Bein im Knie um ca. 90° anzuwinkeln. Lehnen Sie ihren Fuß an Ihr Sternum oder Ihre Schulter, sodass sich die Ischiokruralmuskeln erst einmal entspannen können. Haken Sie Ihre Finger mit nach außen zeigenden Handflächen auf der Rückseite des Knies in die Ischiokruralsehnen ein, indem Sie zwischen den Sehnen (zwei auf der medialen und eine auf der lateralen Seite) „hineingleiten“, bis Sie auf die Köpfe des Gastrocnemius treffen (> Abb. 4.17). Achten Sie darauf, dass Sie ein bisschen Haut mitnehmen und Ihre Finger nach außen gegen die Ischiokruralsehnen bewegen, um die „Gefahrenzone“ in der Mitte der Kniekehle zu vermeiden. Dieses Manöver sollte keine Nervenschmerzen oder ausstrahlende Missempfindungen auslösen. Fordern Sie dann die Klientin auf, wieder die Kontrolle über ihr Bein zu übernehmen, und nehmen Sie Ihre Unterstützung zurück. Die Ischiokruralsehnen wer-

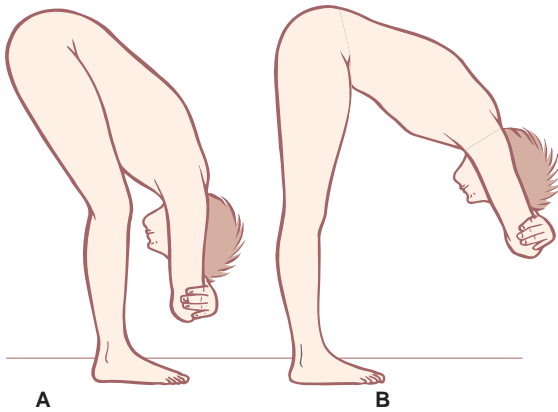


Abb. 4.19 Bei gebeugten Knien (A) sind der obere und der untere Teil der ORL weitgehend getrennt, was es leichter macht, die Hüften zu beugen. Bei geraden Knien (B) ist die ORL zu einer Einheit verbunden, was die Vorbeuge erschwert.

den durch die Anspannung hervorspringen; achten Sie darauf, dass sich die Position Ihrer Finger nicht verändert.

Bitten Sie dann Ihre Klientin, ihren Fuß langsam auf dem Behandlungstisch abzulegen (d.h. das Knie zu strecken), während Sie ebenso langsam Ihre Finger an der Innenseite der Ischiokruralsehnen nach kranial bewegen. (Eigentlich behalten Sie dabei weitestgehend Ihre Position bei, während die Klientin die Arbeit vollbringt.) Die Klientin dehnt auf diese Weise sowohl die Ischiokruralmuskulatur als auch die Gastrocnemii mittels exzentrischer Kontraktion und löst deren distale Enden voneinander. Wenn diese Intervention erfolgreich ausgeführt wurde, wird sich die Tibia nach vorne unter das Femur verlagern (DVD *Superficial Back Line* 25:56–28:45).

4.2.5 Von den Knien zu den Hüften

Angenommen, die Beine sind nun gerade und die Knie gestreckt, dann können wir die myofasziale Kontinuität über die Ischiokruralmuskeln nach kranial weiter bis zur posterioren Seite des Tuberculi ischiadicum verfolgen (> Abb. 4.20). Medial liegen an der Oberschenkelrückseite zwei Muskeln (M. semimembranosus und M. semitendinosus), lateral einer (der M. biceps femoris) – obwohl man es auch so sehen könnte, dass die Außenseite des Beines ebenfalls zwei Ischiokruralmuskeln hat (vgl. > Kap. 7). Alle drei Ischiokruralmuskeln sind „Expreszüge“, die sowohl das Knie als auch die Hüfte beeinflussen.

Differenzierung der Ischiokruralmuskeln

Es ist zwar schon viel über die Ischiokruralmuskeln geschrieben worden, jedoch sehr wenig über deren einzelne Funktionen. Die medialen Ischiokruralmuskeln, der Semitendino-

sus und der Semimembranosus, bewirken die Innenrotation der Tibia bei gebeugtem Knie. Der lateral gelegene Biceps femoris führt in derselben Situation zu einer Außenrotation des Unterschenkels relativ zum Femur. Um diese Funktionen getrennt ausüben zu können, müssen die beiden Muskelgruppen unabhängig voneinander arbeiten können. Die unabhängige Bewegung zwischen den inneren und äußeren Ischiokruralmuskeln ist insbesondere bei sportlichen und anderen Aktivitäten von Bedeutung, bei denen sich die Hüften seitwärts bewegen, während Druck auf den Knien ist; dies ist beispielsweise beim Jazz Dance, beim Skifahren (Slalom) oder beim Dribbeln im Fußball oder Rugby der Fall. Beim Geradeauslaufen – reine Flexion und Extension – arbeiten die inneren und äußeren Ischiokruralmuskeln dagegen immer im Tandem, und diese Differenzierung ist nicht erforderlich.

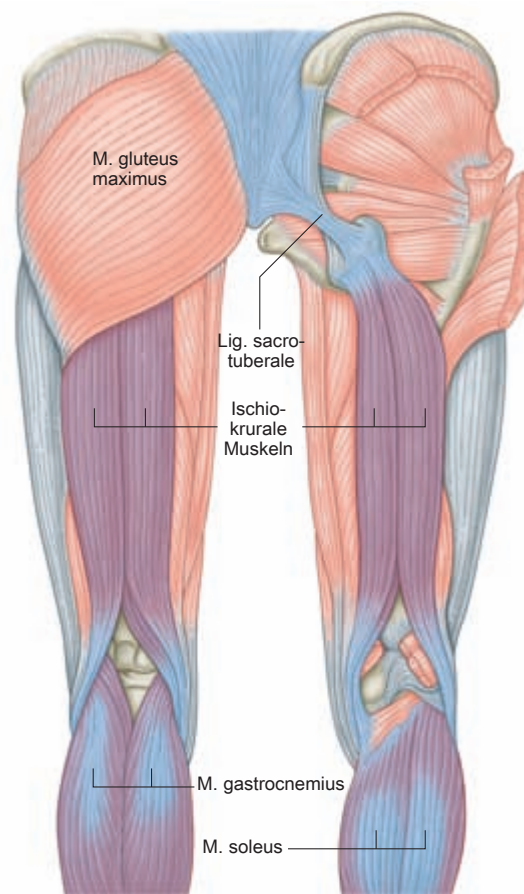


Abb. 4.20 Die Oberflächenansicht (links) zeigt, wie die Ischiokruralmuskulatur unter dem Gluteus maximus verschwindet. Obwohl es sich beim Gluteus um einen rückwärtigen oberflächlichen Muskel handelt, ist er nicht Teil der ORL. Er disqualifiziert sich dadurch, dass seine Einbeziehung sowohl einen Richtungswechsel als auch einen Wechsel der Ebenen bedeuten würde, aber er wird uns später als Teil anderer Linien wiederbegegnen. Nach Entfernung des Gluteus maximus wird die Verbindung zwischen der Ischiokruralmuskulatur und dem Lig. sacrotuberale deutlich (rechts).

Um zu prüfen, ob und wie gut die inneren und äußeren Ischiokruralmuskeln ihre separaten Funktionen ausführen, bitten Sie Ihren Klienten, sich auf den Bauch zu legen und ein Knie anzuwinkeln, damit Sie einen besseren Zugang haben. Palpieren Sie nun den Bereich zwischen den beiden ischiokruralen Muskelgruppen. Beginnen Sie knapp oberhalb der „Gefahrenzone“ der Kniekehle (> Abb. 4.17 und > Abb. 4.20), wo die Trennung relativ einfach zu spüren ist, da die Muskeln hier sehr sehnig und mindestens 3 bis 5 cm voneinander entfernt sind. Bewegen Sie Ihre Finger nach kranial auf das Tuber ischiadicum (Sitzbeinhöcker) zu, und achten Sie darauf, im „Tal“ zwischen den beiden Muskelgruppen zu bleiben. Wie weit nach kranial können Sie ein tastbares Tal verfolgen? Bei manchen Menschen wird die gesamte Gruppe der drei Muskeln bereits eine Handbreit oberhalb der Kniekehle eng miteinander verschmolzen sein, bei anderen kann die Trennung die halbe Strecke bis zum Tuber ischiadicum oder auch weiter hinauf spürbar sein. Bei einer anatomischen Präparation kann man potenziell bis etwa 10 cm unterhalb des Tuber ischiadicum eine Untergliederung feststellen.

Für den funktionellen Test bitten Sie Ihren Klienten, das Knie, das Sie untersuchen möchten, in Bauchlage rechtwinklig anzubeugen. Lassen Sie ihn dann seinen Fuß nach medial und lateral drehen, während Sie eine Hand auf den Muskeln ruhen lassen, um zu spüren, ob sie getrennt arbeiten.

Um miteinander verklebte Ischiokruralmuskeln zu behandeln, führen Sie Ihre Finger am untersten Punkt der Verklebung zwischen die Muskeln ein (oder „schlängeln“ bzw. „schwimmen“ Sie in das Gewebe hinein), während der Klient damit fortfährt, den Unterschenkel bei angewinkeltem Knie langsam nach medial und lateral zu rotieren. Die verklebte Faszie wird sich langsam lösen, was Ihren Fingern erlaubt, in Richtung Femur in das Gewebe einzusinken. Arbeiten Sie sich auf diese Weise in kranialer Richtung vor, wobei Sie jeweils einige Zentimeter auf einmal behandeln, bis Sie irgendwann die Grenzen dieser Technik erreichen (DVD *Superficial Back Line* 31:08–33:57).

Rotationen des Kniegelenks

Obwohl eine funktionelle Rotation im Knie nur bei gebeugtem Knie möglich ist, ist eine haltungsbedingte Rotation der Tibia auf dem Femur (sowohl nach medial als auch lateral) recht häufig. Zu diesem Muster tragen oft mehrere Faktoren bei, darunter eine Überbeanspruchung der periartikulären Gewebe und Belastungen, die sich vom Fuß ausgehend nach kranial auswirken, doch eine differenzielle Behandlung der beiden ischiokruralen Muskelgruppen kann schon einiges dazu beitragen, das Bein in seine korrekte Ausrichtung zurückzuführen.

Die Rotation der Tibia wird anhand der Richtung festgestellt, in der die Tuberositas tibiae im Verhältnis zur Patella zeigt (die Außenränder der Patella und die Tuberositas tibiae sollten ein gleichschenkliges Dreieck bilden). Wenn die Tibia

nach medial rotiert ist, dann ist eine manuelle Therapie bzw. Dehnung der medialen Ischiokruralmuskeln (M. semitendineus und M. semimembranosus) erforderlich. Ist die Tibia außenrotiert, sollten beide Köpfe des Biceps femoris behandelt werden. Die Behandlung sollte in Richtung Knie erfolgen. Beginnen Sie mit allgemeinen Dehnungsübungen oder mit der Behandlung der Ischiokruralmuskeln, die Sie geplant hatten. Behandeln Sie anschließend zusätzlich den relevanten Ischiokruralmuskel, um die Rotation zu reduzieren. Dabei können Sie sich die langsame exzentrische Dehnung des Gewebes zunutze machen, die sich aus der Kniebewegung des Klienten von der Flexion in die Extension ergibt. Die Gewebe, die die Rotation aufrechterhalten, befinden sich in der Tiefe der Myofaszie der Ischiokruralmuskeln. Wenn dies nicht erfolgreich ist, sollten Sie sich eingehender mit möglichen Spannungen befassen, die von der Fußstellung, Beckentorsionen oder der Spirallinie (> Kap. 7) ausgehen.

4.2.6 Von der Hüfte zum Kreuzbein

Wenn wir noch immer in Muskelbegriffen denken, dann sind wir nach den Regeln der Anatomischen Zuglinien an dieser Stelle schachmatt, denn kein Muskel setzt am Tuber ischiadicum in Verlängerung der Ischiokruralmuskeln an. Der Gluteus maximus verläuft über dem Ansatz der Ischiokruralmuskulatur, aber er verläuft eindeutig in einer oberflächlicheren Faszien-schicht. Mit dem Quadratus femoris, Adductor magnus oder Gemellus inferior, die in einer ähnlichen Gewebeschicht verlaufen, weiterzumachen, würde in allen Fällen eine nicht zulässige radikale Richtungsänderung bedeuten. Denken wir dagegen faszial, ist das Spiel noch keineswegs zu Ende: Das Lig. sacrotuberale entspringt an der Rückseite des Sitzhöckers, und es bildet, wie sich zeigen lässt, hier die Fortsetzung der Ischiokruralmuskulatur hin zum lateralen Rand des Kreuzbeins, kurz oberhalb der sakrokokzygealen Verbindungsstelle (> Abb. 4.20).

Das inferiore Ende des Lig. sacrotuberale bildet ein Kontinuum mit den Ischiokruralmuskeln, und die Sehne des lateralen Ischiokruralmuskels, des M. biceps femoris, kann tatsächlich bei einer Präparation separat dargestellt und bis zum Os sacrum verfolgt werden. (Dieser Teil des Ligaments ist wahrscheinlich ein degenerierter Muskel – wir brauchen nur einen unserer nahen Säugetierverwandten, das Pferd, zu betrachten, um einen Biceps femoris zu sehen, der die ganze Strecke bis hinauf zum Os sacrum verläuft. Ein Pferde-Kreuzbein muss natürlich, proportional gesehen, weniger Gewicht tragen und erfreut sich einer deutlich größeren Bewegungsfreiheit, als ein menschliches Kreuzbein sie je erreichen könnte.)

„Bahnhöfe“

An dieser Stelle sei noch einmal ausführlicher auf die fasziale Kommunikation an den „Bahnhöfen“ oder Insertionsstellen

eingegangen, denn dies ist ein gutes Beispiel für die allgemeine Funktionsweise der Bahnhöfe einer Anatomischen Zuglinie. Das sehr starke, fast knochenartige Lig. sacrotuberale ist als Zugseil zwischen dem Os sacrum und dem Tuber ischiadicum für die aufrechte Haltung des Menschen und die Integrität des Beckens unbedingt erforderlich, denn ohne diese Verbindung würde unser „Schwanzende“ jedes Mal, wenn wir uns nach vorne beugen, himmelwärts klappen, was nicht nur schmerzhaft wäre, sondern sich auch nur schwer wieder beheben ließe. Ich will hier also *nicht* behaupten, dass das gesamte Lig. sacrotuberale einfach eine Verlängerung der Ischiokruralmuskeln ist. Das Ligament ist vielmehr fest am Knochen angeheftet und kann als Ganzes kaum in Richtung der Ischiokruralmuskeln oder der Sakralfaszie gleiten. Was ich behaupten will, ist vielmehr, dass die oberflächlichen Schichten der Faszie ein Kontinuum mit der Myofaszie auf beiden Seiten bilden und dazu in der Lage sind (oder sein sollten), sowohl Bewegungen als auch Belastungen über die an die Oberfläche des Ligaments angrenzenden Faszienseiten weiterzuleiten (> Abb. 3.7 und > Abb. 3.8).

Wie viele Faserschichten zu kommunizieren vermögen und wie viele fest angeheftet sind, variiert von Mensch zu Mensch und hängt von den individuellen mechanischen Erfordernissen in dieser Körperregion ab. In Fällen extremer Verklebung kann sogar die Dermis mit den tieferen Schichten verbunden sein (manchmal so stark, dass ein Grübchen entsteht, was ein sicherer Hinweis auf einen „Bahnhof“ ist, der nicht mit dem umliegenden Gewebe kommuniziert). Bei extremer Laxität des Gewebes – meist nach Traumata, manchmal aber auch eine Folge von Überdehnung oder zu starker Manipulation – werden Schichten, die Teil eines lokalen Bahnhofs sein sollten, zu kommunikativ, was eine kompensatorische myofasziale Anspannung an anderer Stelle erfordert, um im Iliosakralgelenk wenigstens eine gewisse Integrität aufrechtzuerhalten.

Das obere Ende des Lig. sacrotuberale ist ebenfalls fest mit dem Kreuzbein verbunden, besitzt jedoch weiter oberflächlich gelegene Verbindungen zu anderen Faszien in diesem Gebiet, insbesondere nach kaudal in Richtung Steißbein und nach kranial zur posterioren Spina iliaca. Bei einer Präparation ist es möglich, die oberflächlich gelegenen kommunizierenden Fasern des Lig. sacrotuberale vom Körper abzuheben, wobei diese ihre feste fasziale Verbindung mit den Ischiokruralmuskeln und den langen Rückenstreckern behalten (> Abb. 4.3).

Das Lig. sacrotuberale

Der folgende Behandlungshinweis bezieht sich dementsprechend weniger auf das Lig. sacrotuberale per se als vielmehr auf die Gewebeanteile der ORL, die auf dem Weg von den Ischiokruralmuskeln über das Lig. sacrotuberale zur Sakralfaszie ziehen. Weil der mediale Rand des Gluteus maximus über

dem Gewebe ansetzt, das wir erreichen wollen, ist dieses von der medialen Seite der kräftigen ligamentösen Linie aus leichter zugänglich, indem man vom unteren äußeren Bereich des Kreuzbeins aus Zugang sucht und das Gewebe nach kaudal und lateral zu den Sitzbeinen hin zieht – oder in umgekehrte Richtung, je nachdem, welches Muster vorliegt.

Das Gewebe sollte bei Klienten mit nach vorn gekipptem Becken grundsätzlich in kaudaler Richtung bewegt werden, bei Klienten mit einer flachen Lendenwirbelsäule oder einem nach hinten gekippten Becken dagegen in kranialer Richtung (DVD *Superficial Back Line*, 35:03–36:35). Arbeiten Sie mit tiefem, festem und gleichmäßigem Druck ohne „Hacken“ oder „Graben“.

4.2.7 Vom Kreuzbein zum Hinterkopf

Unsere Regeln fordern, dass wir vom kranialen Ende des Lig. sacrotuberale aus in ungefähr gleicher Richtung fortfahren, was hier erfüllt ist: Die Rückenstrecker (M. erector spinae) führen aus den Schichten der Sakralfaszie, die ein Kontinuum mit dem Lig. sacrotuberale bildet, nach kranial weiter (> Abb. 4.21; DVD *Superficial Back Line*, 1:04:24–1:06:52). Sie ziehen vom Kreuzbein die Wirbelsäule entlang bis zum Okziput, wobei der Komplex aus M. longissimus und M. iliocostalis „Expresszüge“ über den tiefer liegenden und zunehmend kürzeren „Nahverkehrszügen“ des M. spinalis, des M. semispinalis und des M. multifidus bildet (> Abb. 4.22). Die tiefste Schicht, die transversospinale Muskulatur, stellt die kürzesten Ein-Gelenk-Nahverkehrszüge bereit, an denen drei

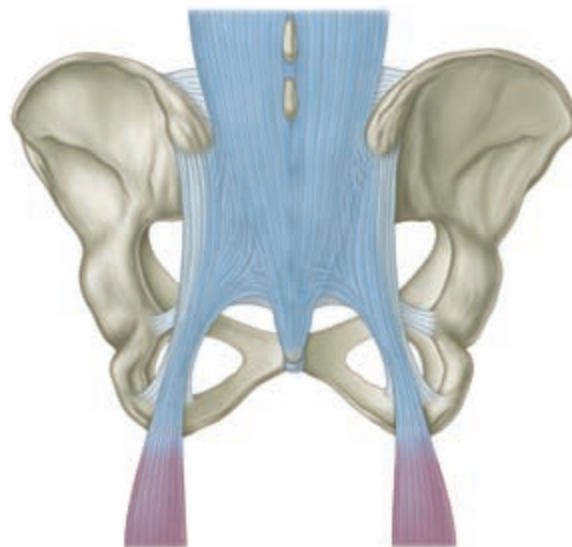

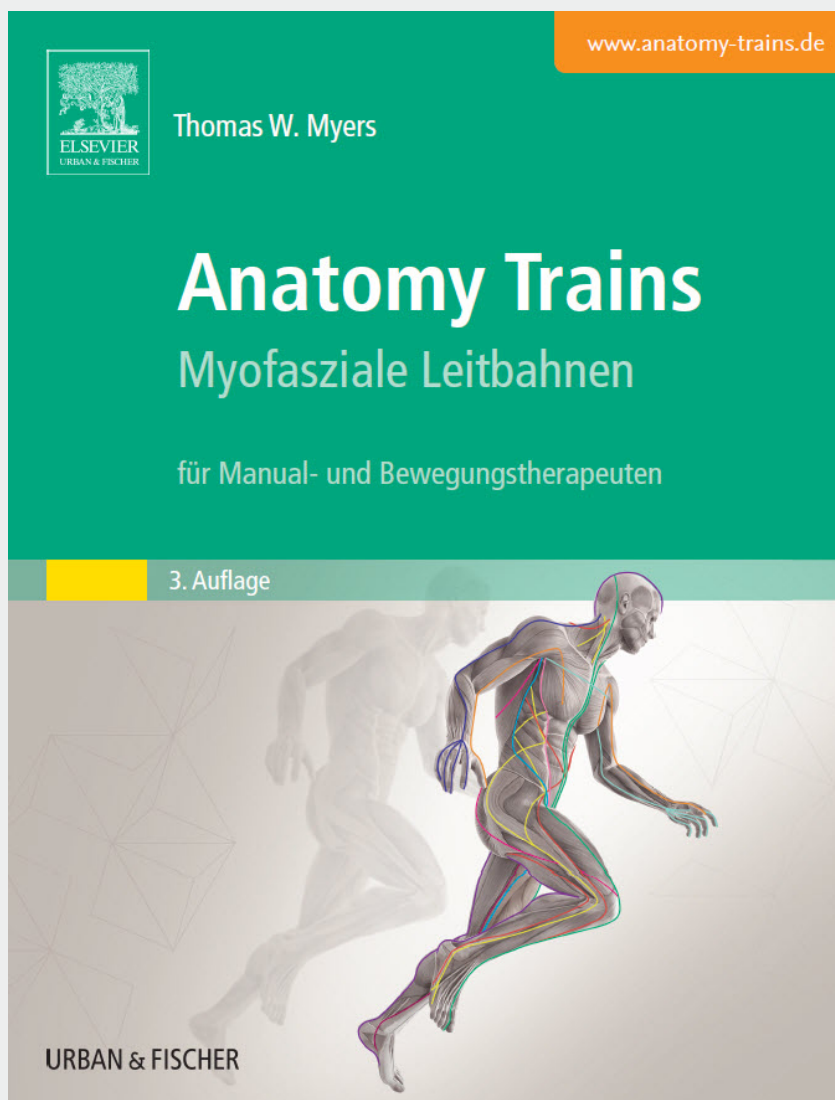


Abb. 4.21 Mit einem Messer lässt sich das Lig. sacrotuberale als separate Struktur isolieren. Im lebenden Organismus ist es dagegen – zumindest sein oberflächlicher Anteil – sowohl nach kranial (mit der Sakralfaszie und den Rückenstreckern) als auch nach kaudal (mit dem M. biceps femoris) verbunden.  3–7

Erhältlich in jeder Buchhandlung
oder im Elsevier Webshop



Irrtümer und Preisänderungen vorbehalten. Stand 04/2015

Anatomy Trains

352 Seiten

ISBN: 978-3-437-56733-9

€ [D] 59,99 / € [A] 61,70 / sFr 81,-

Empowering Knowledge

