



plus-im-web.de

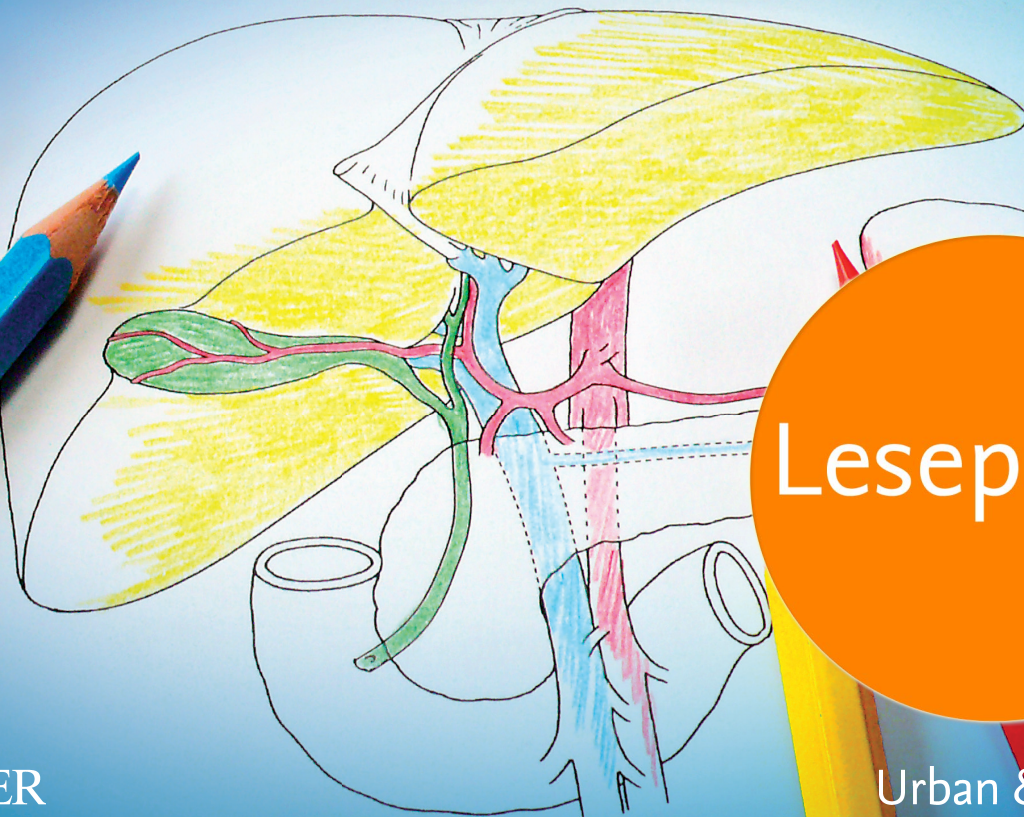
Rosemarie Gehart

Anatomie lernen durch Malen

in Pflege- und Gesundheitsberufen

3. Auflage

www.pflegeheute.de



Leseprobe

ELSEVIER

Urban & Fischer

Inhaltsverzeichnis

1	Zellenlehre (Zytologie)	1	6.4	Wirbelsäule	76
1.1	Übersicht	2	6.5	Rücken	78
1.2	Zelltypen	4	6.6	Brust und Bauch	80
1.3	Zellkern	6	6.7	Schulter und Arm	82
1.4	Zellorganellen	8	6.8	Becken und Bein	84
1.5	Mitose und Meiose	10	6.9	Hand und Fuß	86
1.6	Lösungen der Übungsaufgaben	12	6.10	Lösungen der Übungsaufgaben	88
2	Gewebelehre (Histologie)	13	7	Herz-Kreislaufsystem	89
2.1	Übersicht	14	7.1	Übersicht	90
2.2	Epithelgewebe	16	7.2	Herz (von außen)	92
2.3	Binde- und Stützgewebe	18	7.3	Herz (von innen)	94
2.4	Muskelgewebe	20	7.4	Reizleitungssystem und EKG	96
2.5	Nervengewebe	22	7.5	Aorta	98
2.6	Lösungen der Übungsaufgaben	24	7.6	Arterien	100
			7.7	Kapillaren und Venen	102
			7.8	Lösungen der Übungsaufgaben	104
3	Sinnesorgane	25	8	Atemsystem	105
3.1	Übersicht	26	8.1	Übersicht	106
3.2	Auge	28	8.2	Nase und Nasennebenhöhlen	108
3.3	Ohr	30	8.3	Rachen und Kehlkopf	110
3.4	Haut	32	8.4	Tracheobronchialbaum	112
3.5	Lösungen der Übungsaufgaben	34	8.5	Lunge	114
			8.6	Atmung	116
			8.7	Lösungen der Übungsaufgaben	118
4	Nervensystem	35	9	Blut und Lymphe	119
4.1	Übersicht	36	9.1	Übersicht	120
4.2	Lappengliederung und Rindfelder des Großhirns	38	9.2	Blutzellen	122
4.3	Gliederung des Gehirns	40	9.3	Lebenszyklus der Erythrozyten	124
4.4	Rückenmark	42	9.4	Lymphatisches System	126
4.5	Bahnen	44	9.5	Lösungen der Übungsaufgaben	128
4.6	Hirnarterien	46	10	Verdauungssystem	129
4.7	Liquorräume und Hirnhäute	48	10.1	Übersicht	130
4.8	Hirnnerven	50	10.2	Mundhöhle	132
4.9	Spinalnerven	52	10.3	Speiseröhre und Magen	134
4.10	Lösungen der Übungsaufgaben	54	10.4	Dünndarm	136
			10.5	Dickdarm	138
			10.6	Leber	140
			10.7	Bauchspeicheldrüse und Gallenwege	142
			10.8	Lösungen der Übungsaufgaben	144
5	Bewegungsapparat (allgemein)	55	11	Harnsystem	145
5.1	Übersicht	56	11.1	Übersicht	146
5.2	Skelett	58	11.2	Niere	148
5.3	Schädelknochen	60	11.3	Nephron	150
5.4	Gelenke	62	11.4	Nierenkörperchen	152
5.5	Muskeln (von vorn)	64			
5.6	Muskeln (von hinten)	66			
5.7	Lösungen der Übungsaufgaben	68			
6	Bewegungsapparat (speziell)	69			
6.1	Übersicht	70			
6.2	Schädelbasis	72			
6.3	Kopf und Hals	74			

11.5	Ableitendes Harnsystem	154	12.6	Weibliche Brust	170
11.6	Miktion (Entleerung der Harnblase)	156	12.7	Schwangerschaft	172
11.7	Lösungen der Übungsaufgaben	158	12.8	Lösungen der Übungsaufgaben	174
12	Männliches und weibliches Geschlechtssystem	159	13	Endokrines System	175
12.1	Übersicht	160	13.1	Übersicht	176
12.2	Hoden und Eierstock	162	13.2	Hypothalamus und Hypophyse	178
12.3	Hodenabstieg (Descensus testis) und Leistenkanal	164	13.3	Schilddrüse	180
12.4	Samen- und Eitransport	166	13.4	Nebennieren	182
12.5	Menstruationszyklus	168	13.5	Inselorgan des Pankreas	184
			13.6	Knochenstoffwechsel	188
			13.7	Lösungen der Übungsaufgaben	188

4

Nervensystem

4.1 Übersicht

Zum Nervensystem zählen zentrales Nervensystem (ZNS) und peripheres Nervensystem (PNS). Funktionell kann das willkürliche (*somatische*) Nervensystem vom vegetativen Nervensystem abgegrenzt werden. Letzteres steuert die Funktionen innerer Organe.

4.2 Lappengliederung und Rindenfelder des Großhirns

Tiefe Furchen unterteilen beide Großhirnhemisphären (*Großhirnhälften*) in Lappen. In jedem der vier Lappen liegen Rindenfelder, die motorische, sensible oder sensorische Funktionen haben.

4.3 Gliederung des Gehirns

Die beiden Großhirnhälften überdecken das Zwischenhirn. Der Hirnstamm verknüpft die Zentren des Zwischenhirns mit dem Rückenmark. Das Kleinhirn ist sowohl mit dem Rückenmark als auch mit dem Hirnstamm und dem Großhirn verbunden.

4.4 Rückenmark

Das Rückenmark, bestehend aus grauer und weißer Substanz, liegt gut geschützt im Wirbelkanal. Die graue Substanz sieht im Querschnitt schmetterlingsförmig aus. Sie wird von der weißen Substanz umgeben.

4.5 Bahnen

Bahnen (*weiße Substanz*) sind Bündel von Nervenfasern (*Neuriten und deren Versorgungsgewebe*) mit gleichartigen Aufgaben. Efferente Bahnen ziehen vom Gehirn zum Rückenmark, afferente Bahnen vom Rückenmark zum Gehirn.

4.6 Hirnarterien

Die Blutversorgung des Gehirns erfolgt über Äste der Hals- und Wirbelsäulenschlagadern, die sich an der Hirnbasis zu einem Ring (*Circulus arteriosus Willisii*) zusammenschließen.

4.7 Liquorräume und Hirnhäute

Der äußere Liquorraum umgibt das zentrale Nervensystem. Das System der inneren Liquorräume besteht aus den Hirnkammern sowie deren Verbindungen. Das ZNS (*Gehirn und Rückenmark*) wird von drei bindegewebigen Häuten umgeben.

4.8 Hirnnerven

An der Unterseite des Gehirns treten zwölf paarige Hirnnerven aus. Sie versorgen vorwiegend Areale im Kopf- und Halsbereich.

4.9 Spinalnerven

31 paarige Spinalnerven verbinden das Rückenmark mit dem Rumpf, den Extremitäten und den inneren Organen.

4.1 Übersicht



Abschnitte des **zentralen Nervensystems** sind:

- **Großhirn** (*Cerebrum, Telencephalon, Endhirn*)
- **Kleinhirn** (*Cerebellum*)
- **Verlängertes Mark** (*Medulla oblongata*)
- **Rückenmark** (*Medulla spinalis*).

Das Rückenmark liegt im Spinalkanal und endet zwischen dem 1. und 2. Lendenwirbel.

Zum **peripheren Nervensystem** zählen:

- **Hirnnerven**
- **Spinalnerven** (*Rückenmarksnerven*).

Aus dem Rückenmark kommende **Spinalnerven** teilen sich nach etwa 1 cm in mehrere Äste. **Geflechtbildungen** (*Plexus*) der Spinalnervenäste sind:

- **Halsgeflecht** (*Plexus cervicalis*)
- **Armgeflecht** (*Plexus brachialis*)
- **Lendengeflecht** (*Plexus lumbalis*)
- **Kreuzgeflecht** (*Kreuzbeingeflecht, Plexus sacralis*).

Die beiden Letztgenannten werden auch als **Lenden-Kreuzbeingeflecht** (*Plexus lumbosacralis*) zusammengefasst. Aus den genannten Geflechten gehen wiederum Nerven hervor, die zur Hals-, Arm- und Beinmuskulatur sowie zum Zwerchfell ziehen.

Bekannt sind die Nerven N. medianus, N. ulnaris und N. radialis, die in etliche Arm- und Handmuskeln ziehen und diese innervieren.

Der Ischiasserv (*N. ischiadicus*) teilt sich oberhalb der Kniekehle in den Schienbeinnerv (*N. tibialis*) und den (*gemeinsamen*) Wadenbeinnerv (*N. fibularis communis, N. peroneus communis*).

Der Wadenbeinnerv zieht unmittelbar hinter dem Wadenbeinkopf abwärts.



Farbliche Gestaltung

Großhirn:	<i>rosa</i>	Kleinhirn:	<i>braun</i>
Verlängertes Mark:	<i>hellgrün</i>	Rückenmark:	<i>grau</i>
Intercostalnerven:	<i>rot</i>	Armgeflecht:	<i>gelb</i>
Beinnerven:	<i>dunkelblau</i>	Armnerven:	<i>dunkelgrün</i>
Lenden-Kreuzbeingeflecht:	<i>orange</i>	Hirnnerven:	<i>lila</i>

Übungsaufgabe

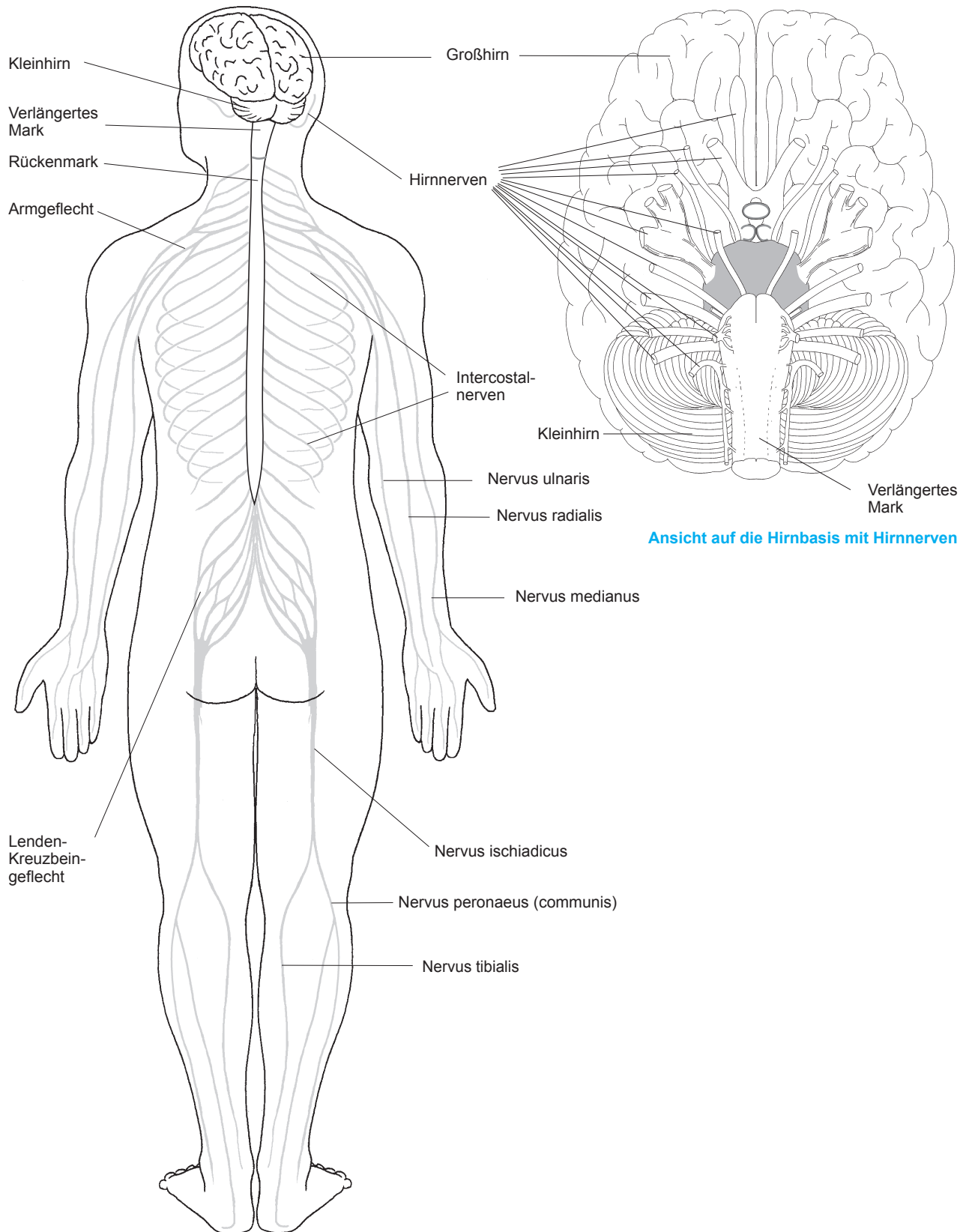


Ordnen Sie die angegebenen Nerven der Arm- oder Beinmuskulatur zu. Benutzen Sie für die Armnerven einen grünen, für die Beinnerven einen blauen Farbstift.

1. Zu den Nerven, welche Muskeln des Arms versorgen, gehören:

2. Zu den Nerven, welche Muskeln des Beins versorgen, gehören:

N. ischiadicus (*Ischiasserv*) – N. medianus (*Mittelarmnerv*) – N. ulnaris (*Ellennerv*) – N. radialis (*Speichennerv*) – N. peroneus (*Wadenbeinnerv*)



4.2 Lappengliederung und Rindenzfelder des Großhirns



Die Gehirnoberfläche zeigt Furchen (Einzahl: *Sulcus*) und Windungen (Einzahl: *Gyrus*). Besonders tiefe Furchen gliedern eine **Großhirnhälfte** (*Großhirnhemisphäre*) in vier Lappen:

- **Frontallappen** (*Stirnappen, Lobus frontalis*)
- **Parietallappen** (*Scheitellappen, Lobus parietalis*)
- **Temporallappen** (*Schläfenappen, Lobus temporalis*)
- **Occipitallappen** (*Hinterhauptsappen, Lobus occipitalis*).

Der **Sulcus centralis** (*Zentralfurche*) trennt den Frontal- vom Parietallappen, der **Sulcus lateralis** (*Sylvische Furche, seitliche Großhirnfurche*) grenzt den Temporallappen von Frontal- und Parietallappen ab. An der Innenfläche der Großhirnhemisphären markiert der **Sulcus parieto-occipitalis** (*Scheitel-Hinterhauptsfurche*) den Übergang vom Parietal- zum Occipitallappen.

Rindenzfelder sind Neuronenverbände mit ähnlichen Funktionen:

- **Motorische Rindenzfelder** liegen im **Gyrus praecentralis** (*vordere Zentralwindung*); ihre Neurone steuern Bewegungen
- **Sensible Rindenzfelder** empfangen im *Gyrus postcentralis* Informationen aus der Haut
- **Sensorische Rindenzfelder** in den Sehzentren der Occipitallappen verarbeiten Signale aus der Netzhaut. Impulse aus den Innenohren erreichen die Hörzentren der Temporallappen.

Farbliche Gestaltung



Frontallappen:	<i>hellgrün</i>	Parietallappen:	<i>hellrot</i>
Temporallappen:	<i>hellblau</i>	Occipitallappen:	<i>gelb</i>
Gyrus praecentralis:	<i>dunkelgrün</i>	Gyrus postcentralis:	<i>dunkelrot</i>
Sehzentrum:	<i>orange</i>	Hörzentrum:	<i>dunkelblau</i>
Sulcus centralis:	<i>lila</i>	Sulcus lateralis:	<i>grau</i>
Sulcus parieto-occipitalis:	<i>braun</i>		

Übungsaufgabe



Welche Rindenzfelder sind aktiv? Benutzen Sie für Ihre Antwort die jeweiligen Farbstifte der Lappen.

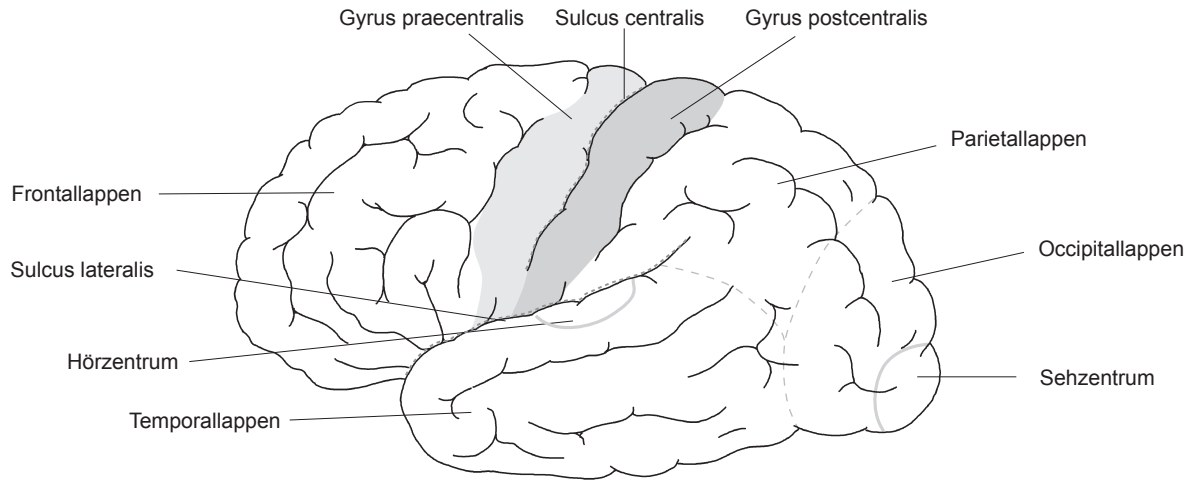
1. Auswählen der Farbstifte:

2. Tasten nach einem Stift:

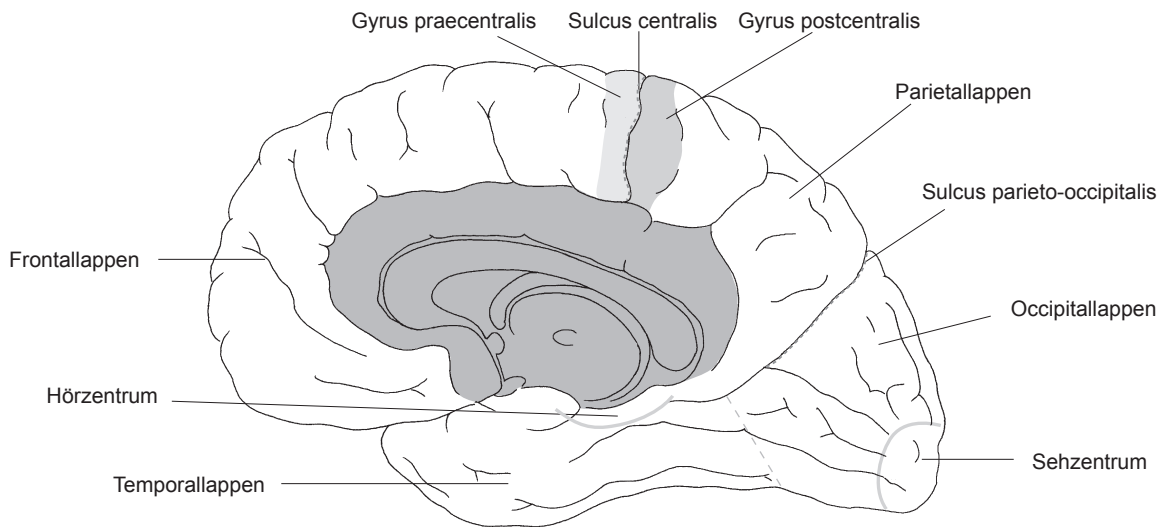
3. Durchführung von Sit-ups:

4. Hören von Musik:

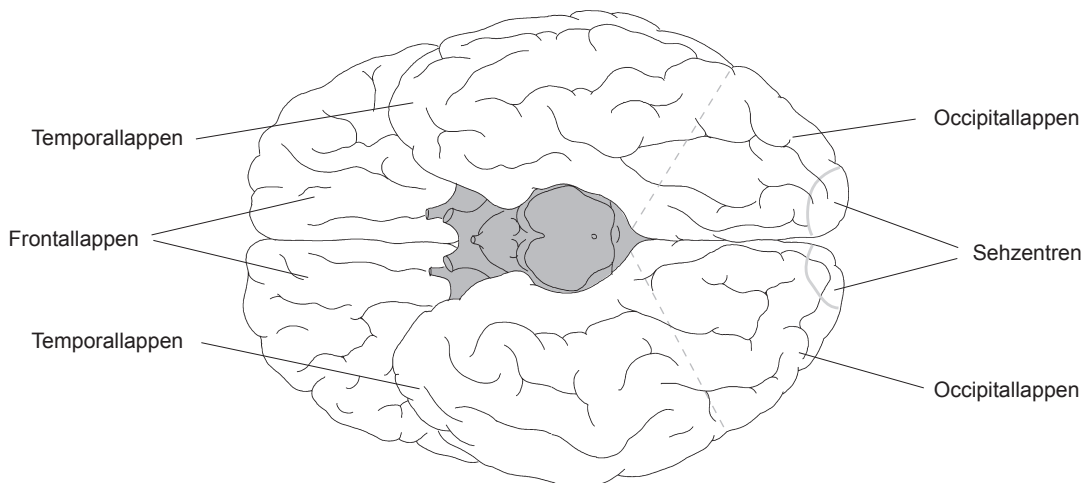
Hörzentrum im Temporallappen – Gyrus postcentralis im Parietallappen – Sehzentrum im Occipitallappen – Gyrus praecentralis im Frontallappen



Seitenansicht des Gehirns



Sicht von der Mitte aus



Sicht von unten

4.3 Gliederung des Gehirns



Das **Gehirn** (*Encephalon*) gliedert sich in verschiedene Abschnitte:

- **Großhirn** (*Telencephalon, Cerebrum, Endhirn*)
- **Zwischenhirn** (*Diencephalon*)
- **Hirnstamm**
- **Kleinhirn** (*Cerebellum*).

Die beiden Großhirnhemisphären (*Großhirnhälften*) sind über den **Balken** (*Corpus callosum*) verbunden. In der **linken Großhirnhälfte** werden generell Fähigkeiten wie Sprache, Lesen und Abstraktion verarbeitet, die **rechte Großhirnhemisphäre** verwaltet vorwiegend kreative Funktionen wie Bilder oder Symbole.

Im Zwischenhirn liegen der **Thalamus**, der **Hypothalamus**, die **Hypophyse** (*Hirnanhangsdrüse* mit der Bildung zahlreicher Hormone) und die **Zirbeldrüse** (*Corpus pineale, Epiphyse/Melatoninbildung*). Der **Thalamus** besteht aus mehreren Kernen, die sensible und sensorische Impulse registrieren und deren Bedeutung für den Organismus bewerten. Im Hypothalamus werden ebenfalls Hormone gebildet. Zentren regulieren die Nahrungs- und Flüssigkeitsaufnahme sowie die Körpertemperatur.

Zum Hirnstamm zählen **Mittelhirn** (*Mesencephalon*), **Brücke** (*Pons*) und **Medulla oblongata** (*verlängertes Mark*). Im Mittelhirn liegen Reflexzentren für optische und akustische Signale. In der Brücke verlaufen Bahnen. Schaltstellen in der Medulla oblongata steuern Blutdruck, Herzschlag und Atmung. An der Rückseite des Hirnstamms befindet sich das **Kleinhirn** (*Cerebellum*). Es regelt sowohl die Erhaltung des Gleichgewichts als auch den Muskeltonus und koordiniert die Muskelarbeit.

Farbliche Gestaltung



Großhirn:	<i>rosa</i>	Balken:	<i>gelb</i>
Zwischenhirn:	<i>hellblau</i>	Thalamus:	<i>dunkelrot</i>
Zirbeldrüse:	<i>dunkelblau</i>	Hypothalamus:	<i>dunkelgrün</i>
Hypophyse:	<i>hellrot</i>	Brücke:	<i>lila</i>
Verlängertes Mark:	<i>hellgrün</i>	Kleinhirn:	<i>braun</i>
Mittelhirn:	<i>grau</i>		

Übungsaufgabe



Ergänzen Sie die Funktionen 1–4 mit den genannten anatomischen Strukturen. Nutzen Sie hierzu die entsprechenden Farbstifte.

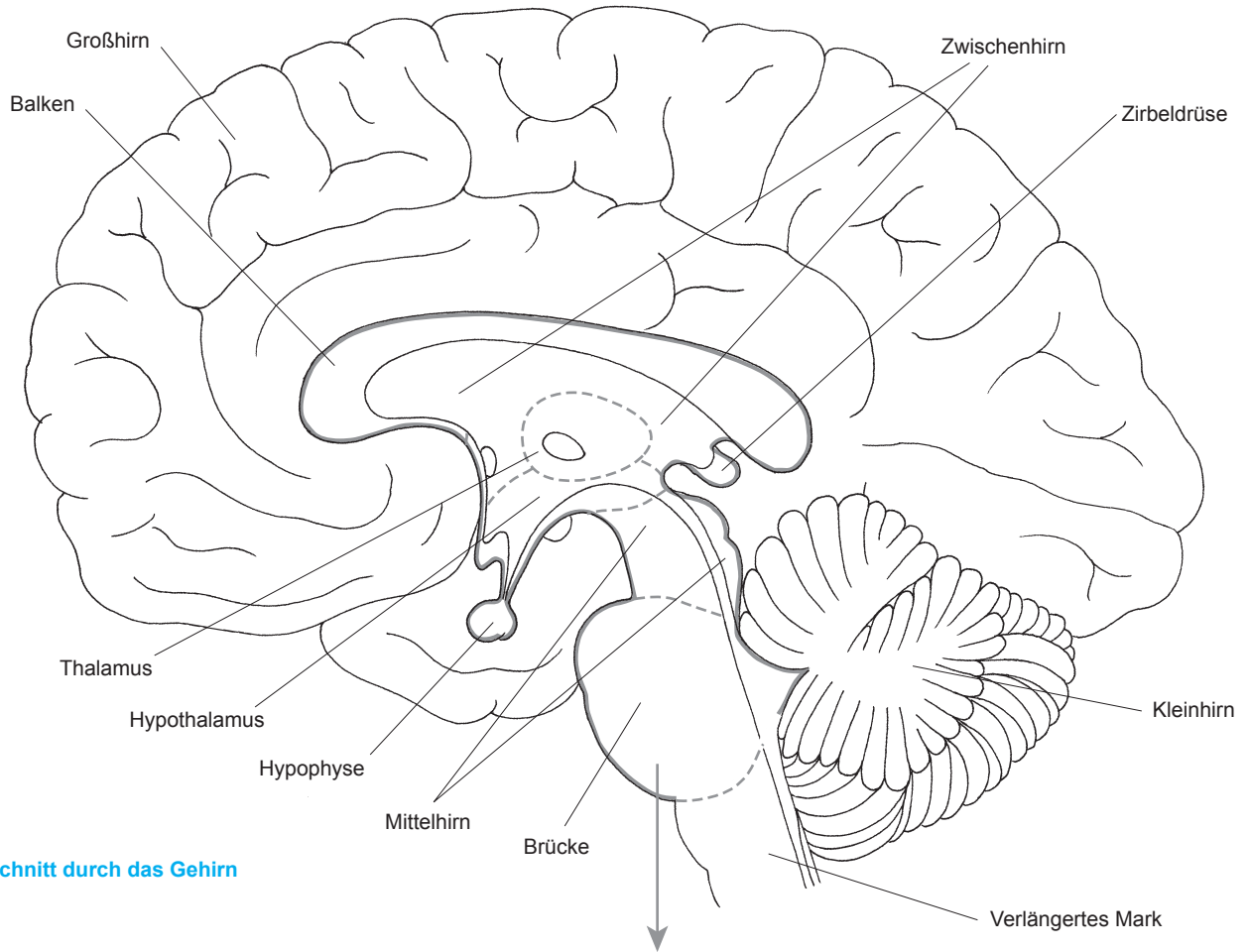
1. Filterstation sensibler und sensorischer Signale:

2. Zentrum, das Durst- und Hungergefühle auslöst:

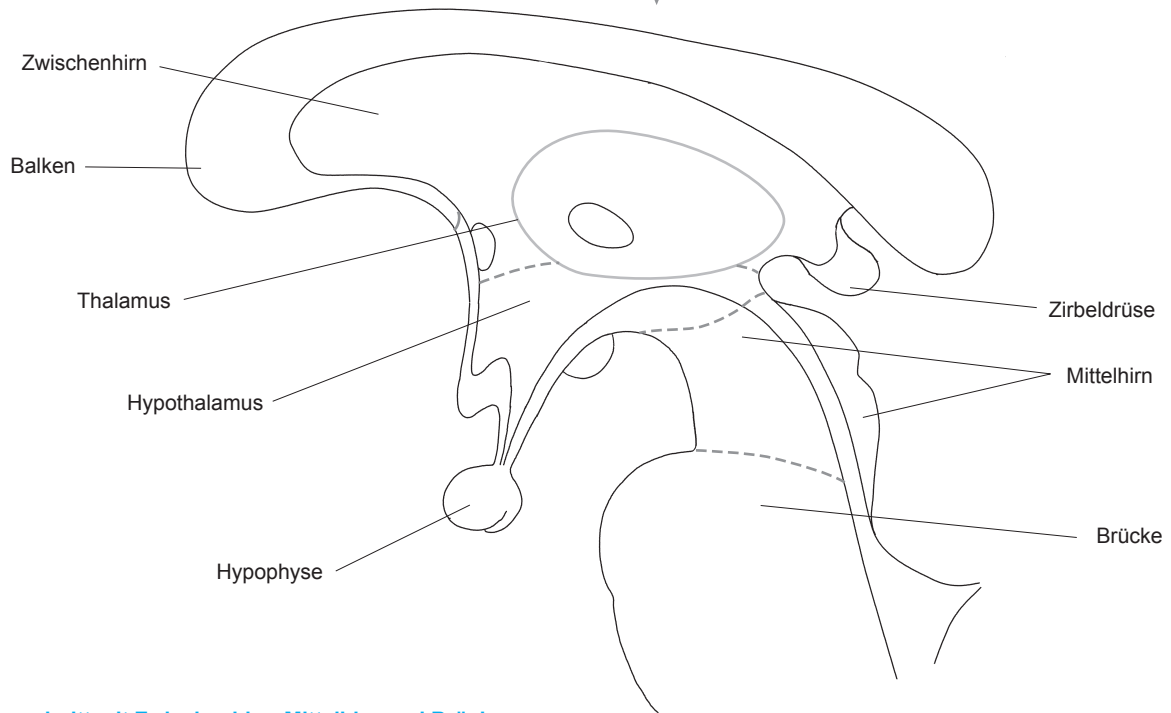
3. Erhaltung des Gleichgewichts:

4. Bildung z. B. von Wachstumshormon (STH/somatotropes Hormon, Growthhormon):

Hypothalamus – Thalamus – Hypophyse – Kleinhirn



Schnitt durch das Gehirn



Ausschnitt mit Zwischenhirn, Mittelhirn und Brücke

4.4 Rückenmark



Im Querschnitt sieht die **graue Substanz** (*Millionen von Nervenzellkörpern/Perikaryen*) schmetterlingsförmig aus. Ausgehend von dieser Form gibt es jeweils auf beiden Seiten:

- **Vorderhorn**
- **Seitenhorn**
- **Hinterhorn.**

Aus dem Vorderhorn mit seinen Motoneuronen (*Perikaryen, die motorische Signale verarbeiten*) tritt die **Vorderwurzel** mit motorischen Nervenfasern zur Skelettmuskulatur und zur glatten Muskulatur innerer Organe aus. Im **Seitenhorn** befinden sich Nervenzellen des vegetativen Nervensystems. Das **Hinterhorn** verarbeitet Schmerz- und Temperatursignale, die aus Haut, Muskeln, Gelenken und inneren Organen kommen und über die Hinterwurzel eintreten. Im **Spinalganglion** erfolgt die Umschaltung von Informationen über feine Berührungen auf ein zweites Neuron, das die Signale über die **Hinterwurzel** zum Rückenmark und Gehirn leitet.

Die **weiße Substanz** (*Bahnen, bestehend aus Millionen von Neuriten und deren Versorgungsgewebe*) umgibt die graue Substanz und ist in Stränge mit auf- und absteigenden Bahnen unterteilt:

- **Vorderstrang**
- **Seitenstrang**
- **Hinterstrang.**

In der **Vorderseitenstrangbahn** (*Zusammenfassung von Vorder- und Seitenstrang*) steigen **Temperatur- und Schmerzbahnen** zum Gehirn auf, **motorische Bahnen** ziehen vom Gehirn abwärts. **Hinterstrangbahnen** leiten Informationen über **feine Berührungsempfindungen** zentralwärts.



Farbliche Gestaltung

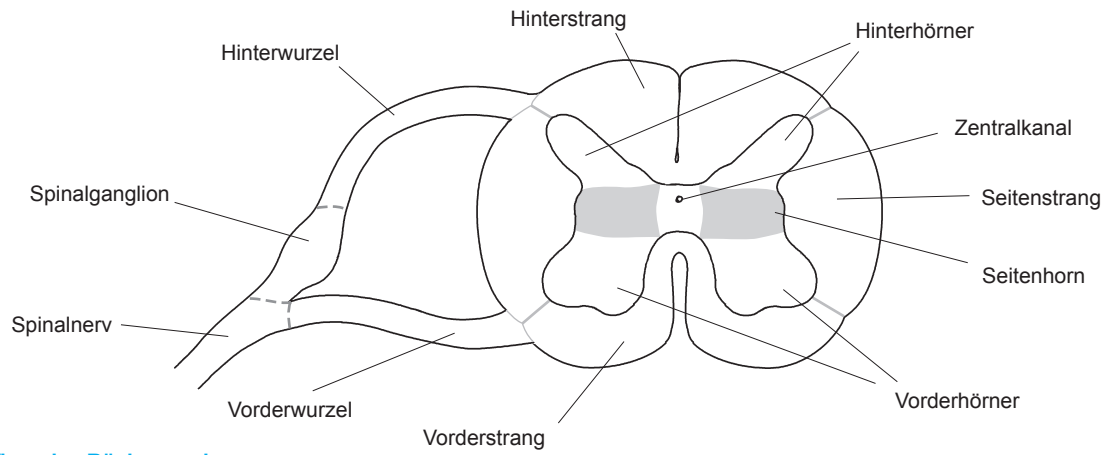
Vorderhorn:	<i>lila</i>	Hinterhorn:	<i>dunkelgrün</i>
Seitenhorn:	<i>grau</i>	Hinterwurzel:	<i>hellgrün</i>
Vorderwurzel:	<i>dunkelblau</i>	Spinalnerv:	<i>orange</i>
Hinterstrang:	<i>gelb</i>	Seitenstrang:	<i>braun</i>
Vorderstrang:	<i>hellblau</i>	Spinalganglion:	<i>dunkelrot</i>
Wirbel:	<i>rosa</i>		

Übungsaufgabe

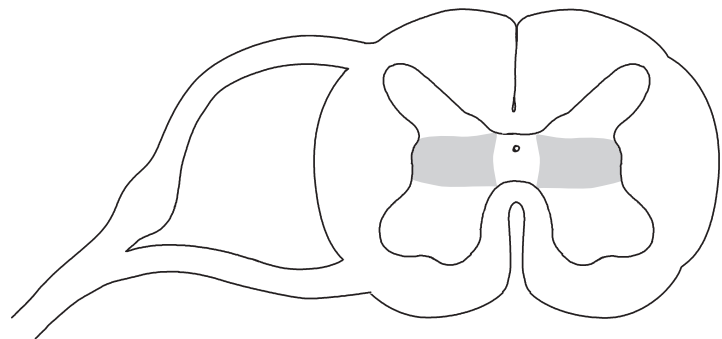


Wenn Sie mit dem rechten Fuß unvermutet auf einen Reißnagel treten, reagieren Sie reflexartig, indem Sie diesen Fuß hochziehen. Verfolgen Sie (mit einem roten Farbstift in der mittleren Abbildung) den Verlauf der Impulsleitung, die in Rückenmarksnähe so verläuft:

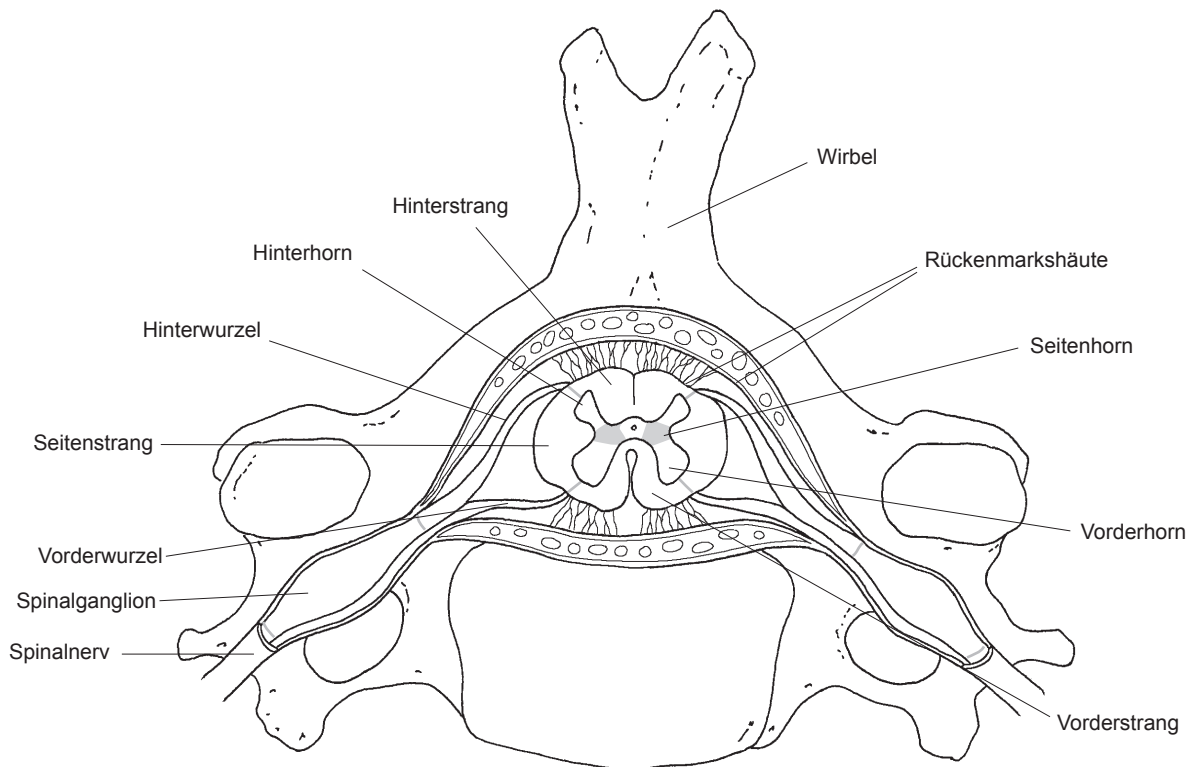
ausgehend von Schmerzrezeptoren in der Haut (nicht dargestellt) – Spinalnerv – Hinterwurzel – Hinterhorn – Vorderhorn – Vorderwurzel – Spinalnerv – (Muskelkontraktion, nicht dargestellt)



Aufbau des Rückenmarks



Verlauf der Impulsleitung



Lage des Rückenmarks im Spinalkanal

4.5 Bahnen



Milliarden Nervenfasern im Gehirn bilden unterschiedliche Bahnen. Diese können in drei große Gruppen gegliedert werden:

- **Kommissurenbahnen**
- **Assoziationsbahnen**
- **Projektionsbahnen.**

Kommissurenbahnen verbinden die beiden Gehirnhälften, damit z. B. Worte mit Bildern verknüpft werden können. Die größte Kommissurenbahn ist der **Balken** (*Corpus callosum*). Assoziationsbahnen leiten Impulse innerhalb einer Gehirnhemisphäre. Eine der bekanntesten Assoziationsbahnen ist die **Sehbahn**. Projektionsbahnen verknüpfen das Gehirn mit dem Rückenmark. Zu den Projektionsbahnen gehört die **Pyramidenbahn**. Sie steuert willkürliche Bewegungen.

Wichtige Stationen der Pyramidenbahn sind:

- **Motorische Rindfelder des Gyrus praecentralis** (*vordere Zentralwindung*)
- **Innere Kapsel** (*Capsula interna*)
- **Mittelhirn** (mit Substantia nigra, einem Zentrum der Dopaminbildung)
- **Medulla oblongata** (*verlängertes Mark*).

In der Medulla oblongata kreuzen 90% der Pyramidenbahnfasern auf die Gegenseite.

Extrapyramidal-motorische Bahnen kontrollieren das Ausmaß der willkürlichen Bewegungen und unbewusste Muskelkontraktionen. Sie ziehen von den Basalganglien ausgehend abwärts.



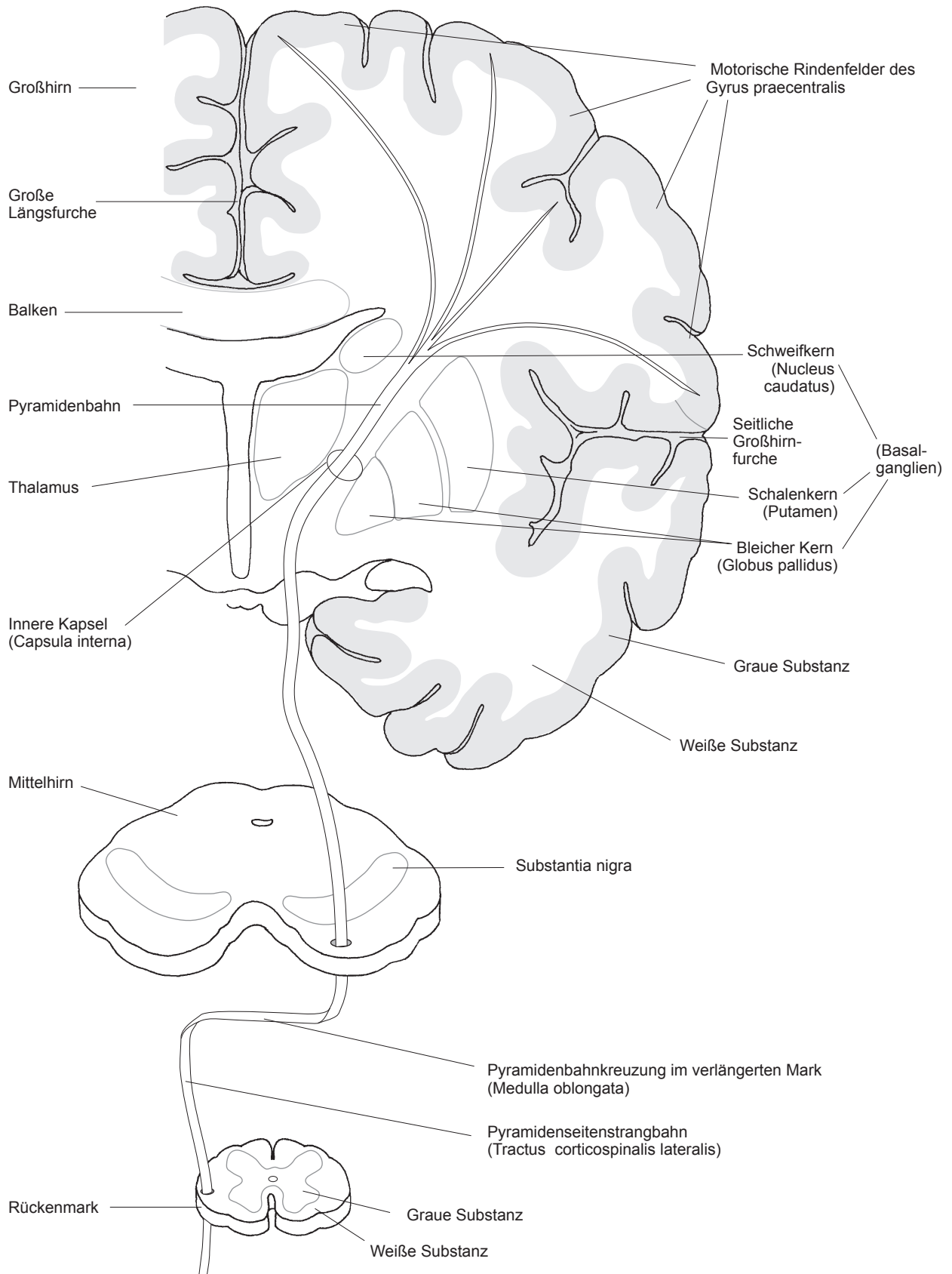
Farbliche Gestaltung

Pyramidenbahn:	<i>lila</i>	Thalamus:	<i>dunkelrot</i>
Mittelhirn:	<i>grau</i>	Substantia nigra:	<i>braun</i>
Basalganglien:	<i>dunkelgrün</i>	Balken:	<i>gelb</i>
Große Längsfurche, seitliche Großhirnfurche:	<i>dunkelblau</i>	Gehirn (ohne Mittelhirn):	<i>rosa</i>
Rückenmark:	<i>orange</i>	Gyrus praecentralis:	<i>hellrot</i>

Übungsaufgabe



Ein Patient erleidet einen Schlaganfall aufgrund einer Hirnblutung. Sein rechtes Bein und der rechte Arm sind gelähmt. Liegt das Zentrum der Hirnblutung in der rechten oder in der linken Gehirnhemisphäre? Begründen Sie Ihre Antwort.



4.6 Hirnarterien



Vier Gefäße versorgen das Gehirn mit Blut:

- **Rechte und linke innere Halsarterie** (*A. carotis interna dextra* und *sinistra*)
- **Rechte und linke Wirbelarterie** (*A. vertebralis dextra* und *sinistra*).

Die inneren Halsarterien ziehen durch Öffnungen in der Schädelbasis, gelangen zur Hirnbasis und teilen sich jeweils in:

- **A. cerebri anterior** (*vordere Großhirnarterie*)
- **A. cerebri media** (*mittlere Großhirnarterie*).

Das Blut dieser Großhirnarterien garantiert die Versorgung der Stirnlappen, von Teilen des Scheitel- und Schläfenlappens, der Basalganglien und des Zwischenhirns.

Die Wirbelarterien passieren Öffnungen in den Querfortsätzen der Halswirbelsäule und treten über das große **Hinterhauptsloch** (*Foramen magnum*) an die Hirnbasis heran. Arterien, die aus den Wirbelarterien entspringen, sind:

- **A. basilaris** (*Schädelbasisarterie*) mit Ästen zur Brücke und zum Innenohr
- **Kleinhirnarterien** (*A. superior cerebelli*, *A. inferior anterior cerebelli*, *A. inferior posterior cerebelli*)
- **A. cerebri posterior** (*hintere Großhirnarterie*) zur Versorgung des Hinterhauptslappens.

Drei Verbindungsarterien, **A. communicans anterior** und **zwei Aa. communicantes posteriores**, verknüpfen die Hirngefäße zu einem Gefäßring an der Hirnbasis, dem **Circulus arteriosus** (*Circulus arteriosus Willisii*).



Farbliche Gestaltung

A. cerebri media:	<i>hellrot</i>	A. cerebri anterior:	<i>gelb</i>
A. cerebri posterior:	<i>hellblau</i>	A. carotis interna:	<i>lila</i>
A. basilaris:	<i>rosa</i>	A. vertebralis:	<i>orange</i>
A. communicans anterior:	<i>braun</i>	A. communicans posterior:	<i>dunkelgrün</i>
Kleinhirnarterien:	<i>dunkelrot</i>	Wirbelsäule:	<i>grau</i>
A. carotis communis:	<i>dunkelblau</i>	A. carotis externa:	<i>hellgrün</i>

Übungsaufgabe



Ergänzen Sie die deutschen Begriffe 1–4 mit den richtigen Fachbegriffen und Farbstiften.

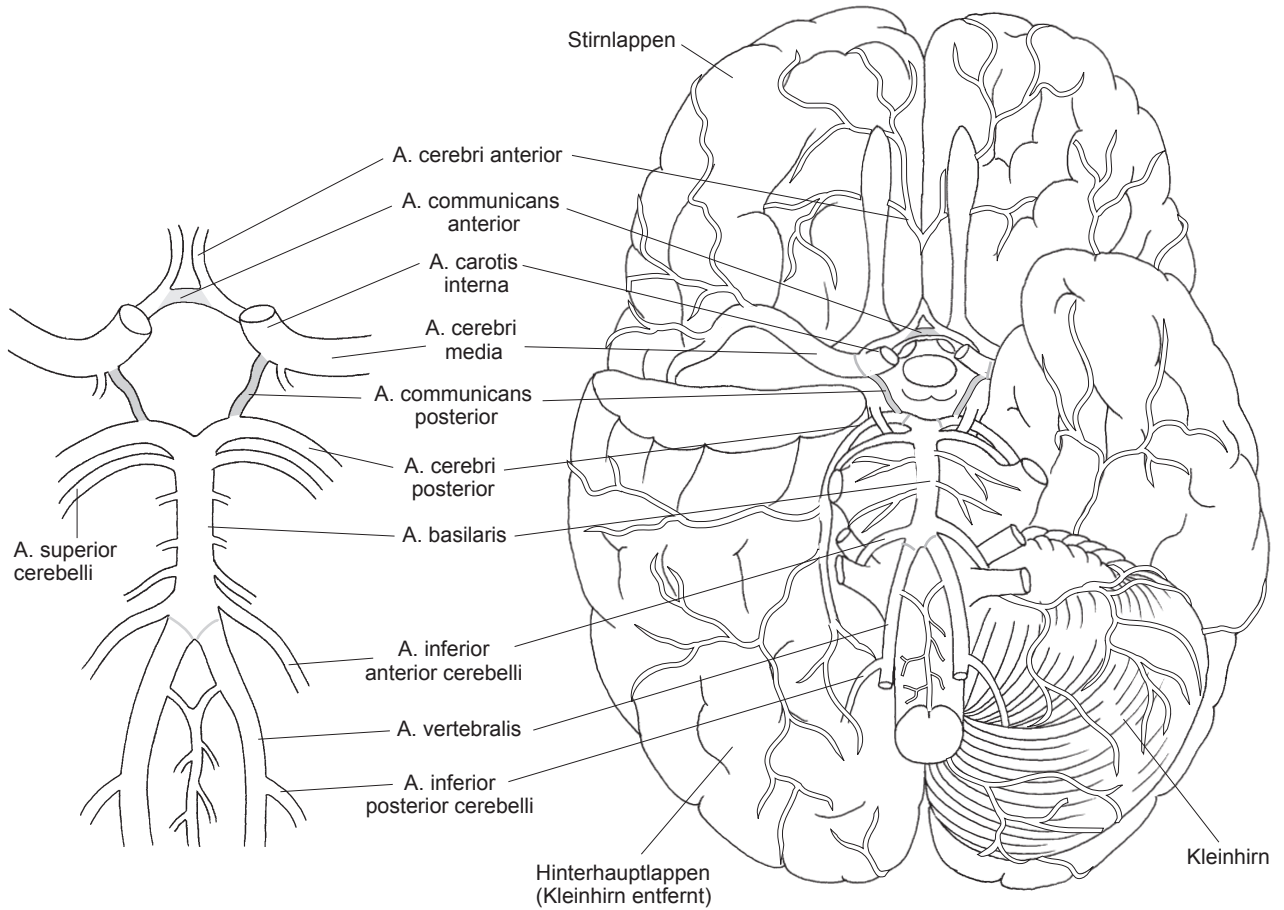
1. Vordere Großhirnarterie:

2. Schädelbasisarterie:

3. Hintere Verbindungsarterie:

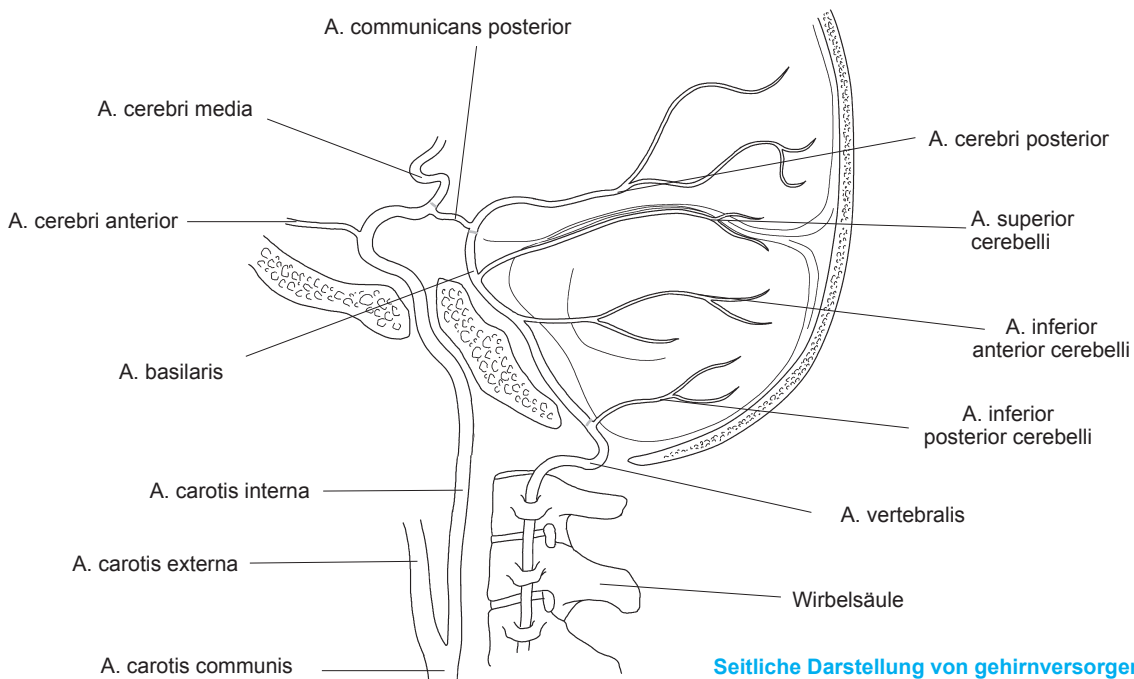
4. Mittlere Großhirnarterie:

A. cerebri media – A. basilaris – A. communicans posterior – A. cerebri anterior



Gefäße des Circulus arteriosus

Lage des Circulus arteriosus



Seitliche Darstellung von gehirnversorgenden Gefäßen

4.7 Liquorräume und Hirnhäute



Zu den inneren Liquorräumen zählen:

- **Seitenventrikel**
- **Zwischenkammerloch** (*Foramen interventriculare*)
- **3. Ventrikel**
- **Aquädukt** (*Aquaeductus cerebri*)
- **4. Ventrikel.**

Der farblose Liquor cerebrospinalis („Nervenwasser“) wird in den **Adergeflechten** (*Plexus choroideus*) der Hirnventrikel gebildet. Von dort fließt der Liquor durch Öffnungen in den **Subarachnoidalraum** von Gehirn und Rückenmark sowie in den **Zentralkanal**. Dieser befindet sich in der Mitte der grauen Substanz des Rückenmarks. Als Resorptionsorte des Liquors dienen u. a. kleine Verbindungen der Spinnwebhaut (*Arachnoidalzotten*) zu den Hirnsinus in der Dura mater.

Das zentrale Nervensystem ist von drei bindegewebigen Häuten umgeben:

- **Harte Hirn- oder Rückenmarkshaut** (*Dura mater encephali* bzw. *Dura mater spinalis*)
- **Spinnwebhaut** (*Arachnoidea encephali* bzw. *Arachnoidea spinalis*)
- **Weiche Hirn- bzw. Rückenmarkshaut** (*Pia mater encephali* bzw. *Pia mater spinalis*).

Die Pia mater liegt dem zentralen Nervengewebe unmittelbar auf. Zwischen den drei Hirn- und Rückenmarkshäuten liegen Räume: der **Epiduralraum** (zwischen Knochen und Dura mater mit Arterien zur Versorgung der harten Hirnhaut), der **Subduralraum** (zwischen Dura mater und Arachnoidea, der Venen enthält) und der **Subarachnoidalraum** (zwischen Arachnoidea und Pia mater mit dem Liquor cerebrospinalis und den Arterien des Circulus arteriosus Willisii).

Farbliche Gestaltung



Gehirn und Pia mater: <i>hellgrün</i>	Rechter Seitenventrikel: <i>lila</i>
Linker Seitenventrikel: <i>grau</i>	3. Ventrikel: <i>hellblau</i>
4. Ventrikel: <i>orange</i>	Aquädukt: <i>hellrot</i>
Zentralkanal: <i>braun</i>	Epiduralraum: <i>dunkelgrün</i>
Dura mater: <i>gelb</i>	Subduralraum: <i>dunkelblau</i>
Arachnoidea und Arachnoidalzotte: <i>dunkelrot</i>	Subarachnoidalraum: <i>rosa</i>

Übungsaufgabe



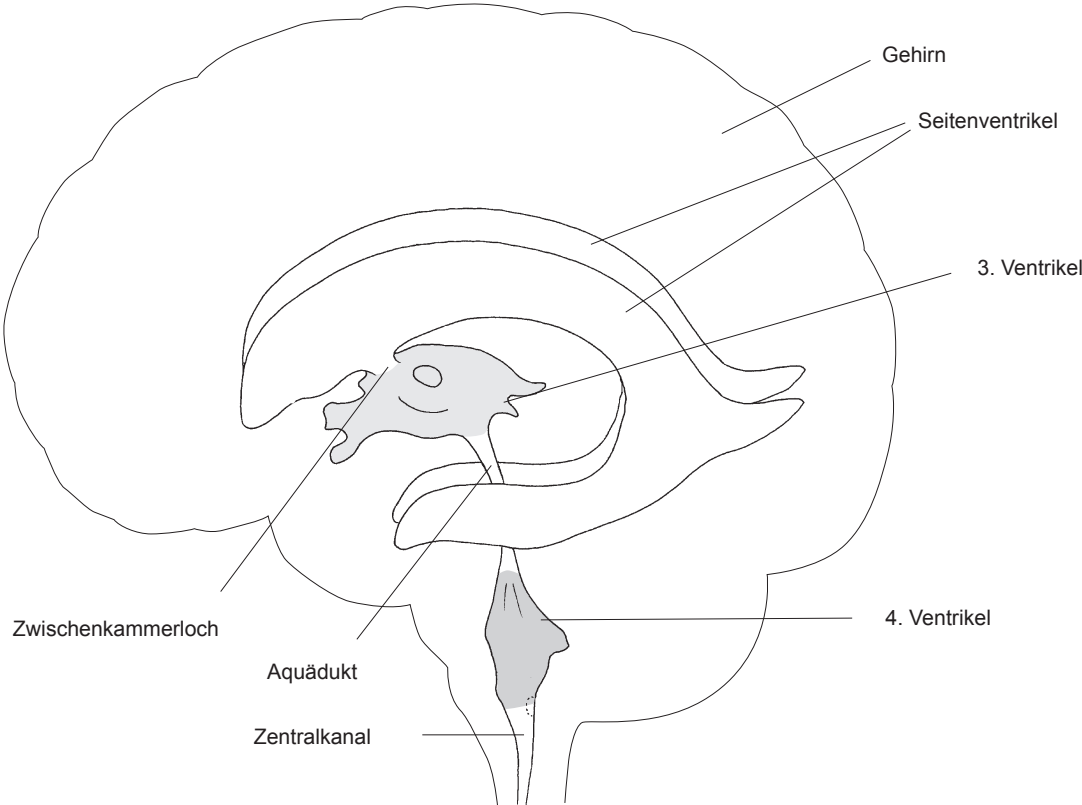
Ordnen Sie die angegebenen Blutungen den richtigen Gefäßen zu.

1. Epiduralblutung

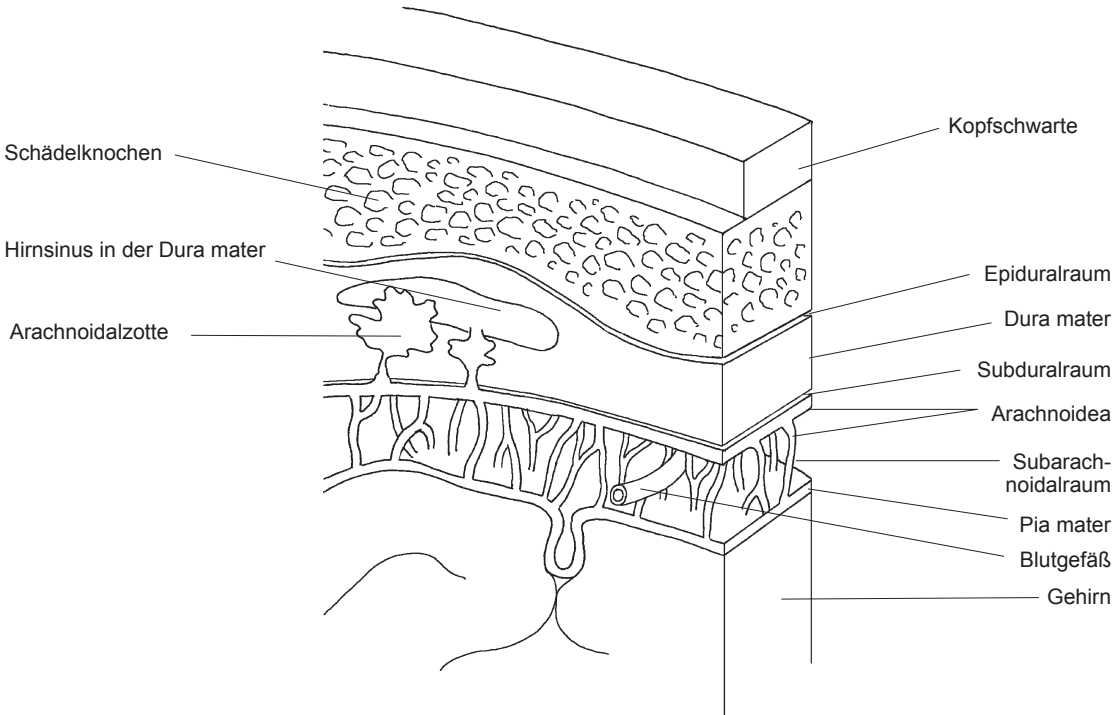
2. Subduralblutung

3. Subarachnoidalblutung/SAB

Blutungen aus den Arterien des Circulus arteriosus Willisii – Blutungen aus den Brückenvenen, die von der Hirnoberfläche zu den Hirnsinus ziehen – Blutungen der Hirnhautarterien



Das Ventrikelsystem



Hirnhäute

4.8 Hirnnerven



Hirnnerven können aus sensiblen, motorischen und vegetativen Nervenfasern bestehen:

Vorkommen nur **sensibler Fasern** bei:

- **N. olfactorius** (Riechnerv, I. Hirnnerv)
- **N. opticus** (Sehnerv, II. Hirnnerv)
- **N. vestibulocochlearis** (Gleichgewichts- und Hörnerv, VIII. Hirnnerv).

Vorkommen **motorischer Fasern** zur Skelettmuskulatur bei:

- **N. trochlearis** (IV. Hirnnerv)
- **N. abducens** (VI. Hirnnerv)
- **N. accessorius** (XI. Hirnnerv)
- **N. hypoglossus** (Zungennerv, XII. Hirnnerv).

Vorkommen **sensibler, motorischer und vegetativer Fasern** bei:

- **N. oculomotorius** (III. Hirnnerv)
- **N. facialis** (Gesichtsnerv, VII. Hirnnerv)
- **N. glossopharyngeus** (Zungen-Rachennerv, IX. Hirnnerv)
- **N. vagus** (X. Hirnnerv).

Der **N. trigeminus** (Drillingsnerv, V. Hirnnerv) hat sensible und motorische Fasern.

Die **Ursprünge** (Hirnnervenkerne) der Hirnnerven liegen mit Ausnahme der I. und II. Hirnnerven im Hirnstamm. Der I. Hirnnerv besteht aus den Riechfäden, der II. Hirnnerv entsteht aus den Sinneszellen der Netzhaut.

Farbliche Gestaltung



Malen Sie Nerven und zugehörige Funktionen aus (z. B. I. Hirnnerv – Nase: hellrot).

N. olfactorius (I):	<i>hellrot</i>	N. opticus (II):	<i>dunkelgrün</i>
N. oculomotorius (III):	<i>hellblau</i>	N. trochlearis (IV):	<i>lila</i>
N. trigeminus (V):	<i>orange</i>	N. abducens (VI):	<i>dunkelblau</i>
N. facialis (VII):	<i>hellgrün</i>	N. vestibulocochlearis (VIII):	<i>gelb</i>
N. glossopharyngeus (IX):	<i>grau</i>	N. vagus (X):	<i>dunkelrot</i>
N. accessorius (XI):	<i>rosa</i>	N. hypoglossus (XII):	<i>braun</i>

Übungsaufgabe



Welche Hirnnerven sind bei den folgenden Symptomen betroffen? Ergänzen Sie mit den entsprechenden Farbstiften:

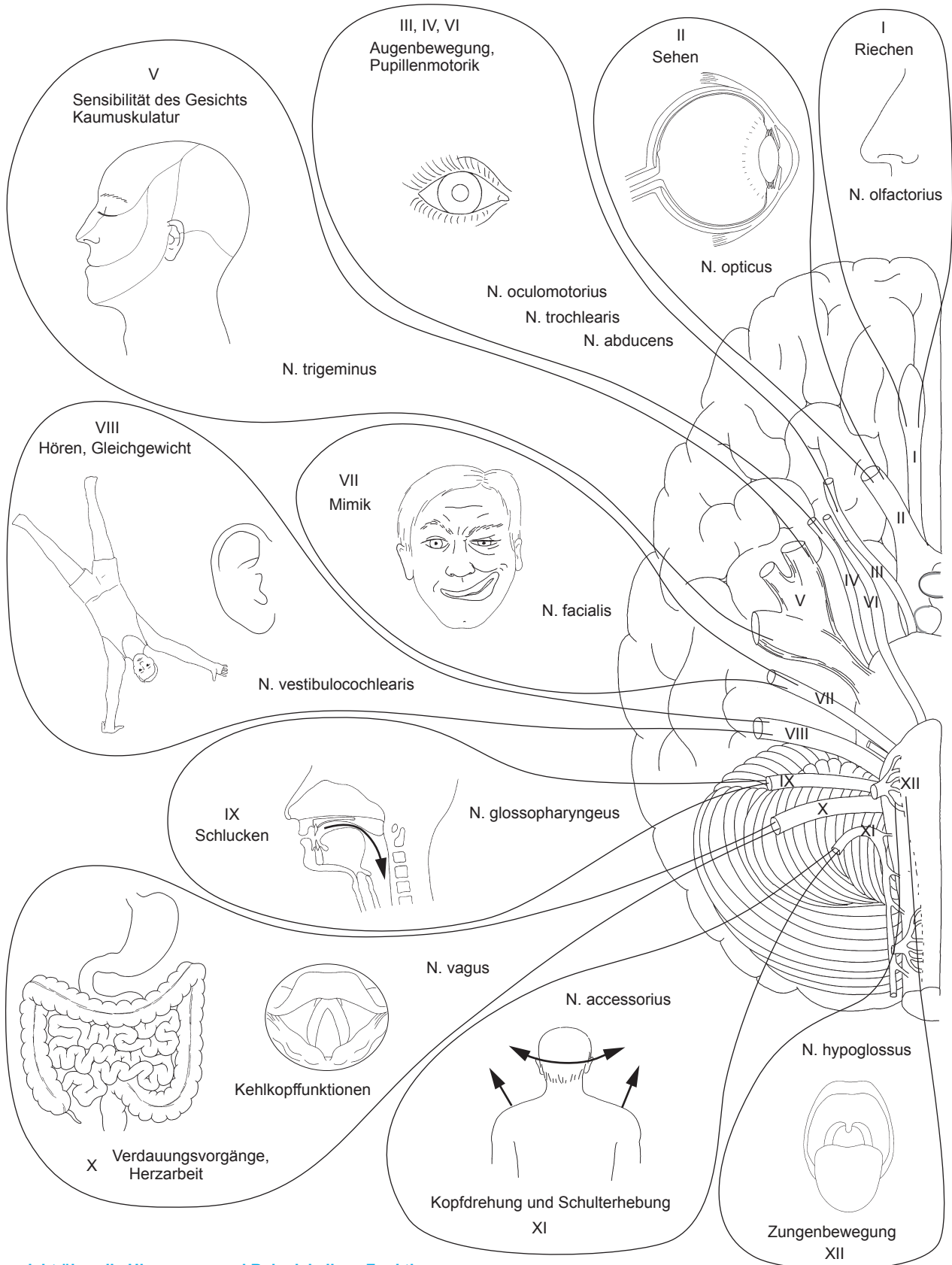
1. Schluckstörungen:

2. Lähmungen der Mimik:

3. Schwindel:

4. Sprechstörungen:


N. facialis – N. hypoglossus – N. vestibulocochlearis – N. glossopharyngeus



4

Übersicht über die Hirnnerven und Beispiele ihrer Funktionen

Erhältlich in Ihrer Buchhandlung oder im Elsevier Webshop



Malen - Lernen - Verstehen - Prüfung bestehen!

Malen Sie sich das einmal aus: Anatomie und Physiologie ganz leicht verstehen - unterhaltsam und fast wie von selbst! Anatomie lernen durch Malen mit mehr als 240 herausragenden Abbildungen wird Sie davon überzeugen, dass das geht!

Alles, was Sie brauchen, sind zwölf Farbstifte, um Ihr Wissen über die Anatomie des menschlichen Körpers zu perfektionieren.

Überzeugen Sie sich vom lernfreundlichen Konzept.

Auf der linken Seite befinden sich der Lerntext und die Übungsaufgabe, auf der rechten Seite die anatomische Zeichnung zum Ausmalen. Jede Abbildung ist übersichtlich beschriftet. Sie erhalten Vorschläge zur farblichen Gestaltung für alle Abbildungen. Am Kapitelende gibt's die Lösungen - da ist der Lernerfolg garantiert!

Das Buch ist kompatibel mit den gängigen Lehrbüchern für Pflege- und Gesundheitsberufe und beinhaltet die (auch in Klausuren) am häufigsten vorkommenden Kernthemen der Fachgebiete.

Mit dem Code im Buch haben Sie zeitlich begrenzten, kostenlosen Online-Zugriff auf die Lösungsseiten (colourierte Abbildungsseiten) auf pflegeheute.de

Anatomie lernen durch Malen – in Pflege- und Gesundheitsberufen

2017. 200 S., 172 Abb., Spiralbindung

ISBN: 978-3-437-28572-1

€ [D] 26,99 / € [A] 27,80

Empowering Knowledge

