

A. G. Osborn G. L. Hedlund K. L. Salzman (Hrsg.)
Eberhard Siebert Thomas Liebig (Deutsche Hrsg.)

Leseprobe

Osborn's Brain

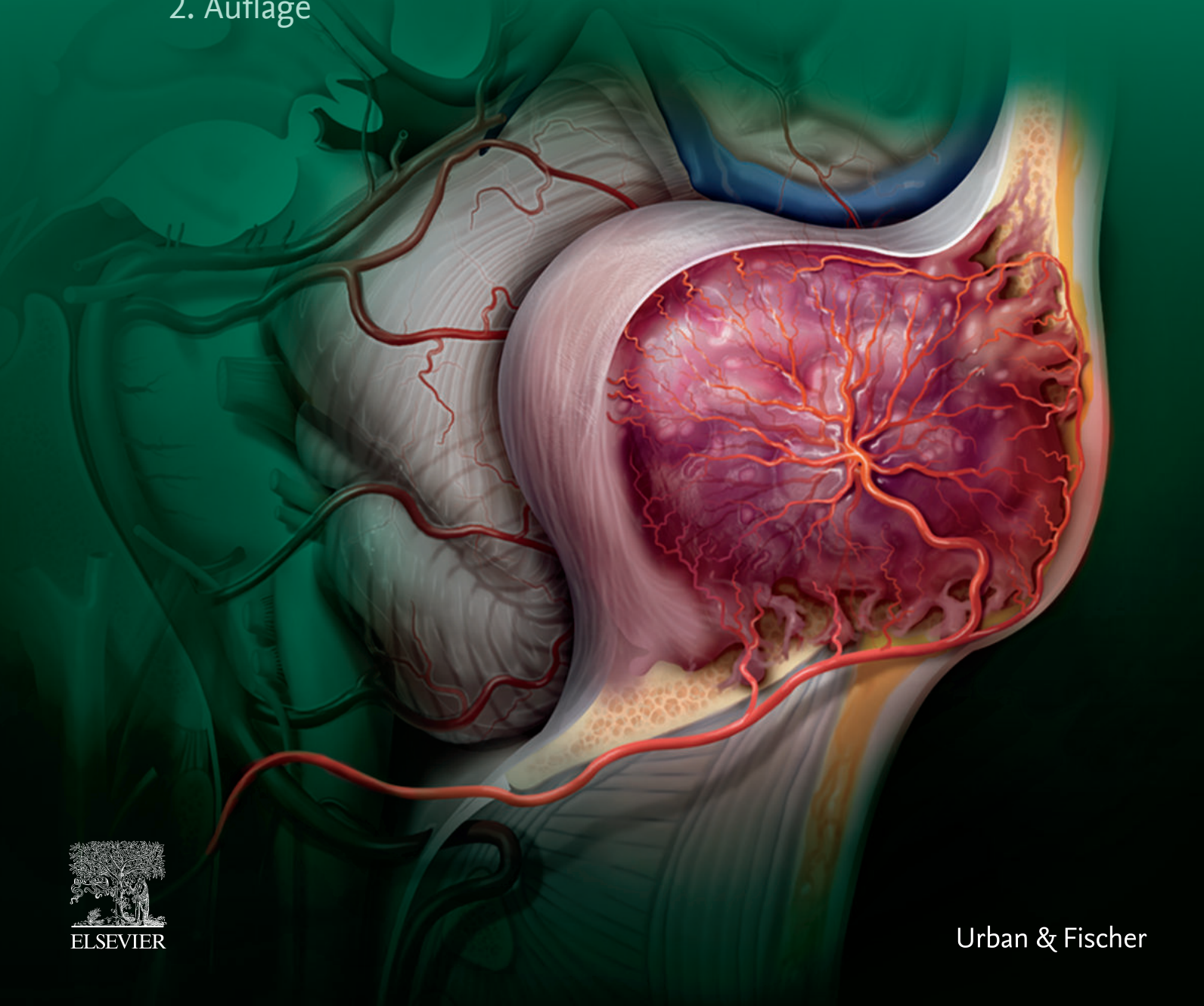
Bildgebung, Pathologie
und Anatomie

2. Auflage

Jetzt 14 Tage
STATdx[®]
Free Trial
sichern unter
statdx.com



Urban & Fischer



Inhaltsverzeichnis

I	Trauma	1	3.1.2	Deszendierende transtentorielle Herniation	63
1	Trauma: Übersicht		3.1.3	Tonsilläre Herniation	67
	Anne G. Osborn		3.1.4	Aszendierende transtentorielle Herniation	68
	Deutsche Übersetzung: Justus F. Kleine	3	3.1.5	Andere Herniationssyndrome	69
1.1	Einleitung	3	3.2	Hirnödem, Ischämie und vaskuläre Schäden ...	71
1.1.1	Epidemiologie von Kopftrauben	3	3.2.1	Posttraumatische Hirnschwellung	71
1.1.2	Ätiologie und Verletzungsmechanismen	3	3.2.2	Traumabedingte zerebrale Ischämie, Infarzierung und Perfusionsstörungen	72
1.1.3	Klassifikation der Schädel-Hirn-Trauben	3	3.2.3	Stumpfe zerebrovaskuläre Verletzungen	73
1.2	Bildgebung bei akutem SHT	4	3.2.4	Hirntod	75
1.2.1	Bildgebung: Womit und wie?	4	3.3	Langfristige Folgen von	
1.2.2	Bildgebung: wer und wann?	5		Schädel-Hirn-Trauben	77
1.3	Trauma-Bildgebung: Schlüssel zur Bildanalyse ..	6	3.3.1	Posttraumatische Enzephalomalazie	77
1.3.1	Scout-Bild	6	3.3.2	Posttraumatische Demyelinisierung	79
1.3.2	Hirn- bzw. Weichteilfenster	6	3.3.3	Chronische traumatische Enzephalopathie	79
1.3.3	„Subdurales“ Fenster	7	3.3.4	„Second-Impact“-Syndrom	80
1.3.4	Knochen-CT	7	3.3.5	Posttraumatische Hypophysendysfunktion	81
1.3.5	CT-Angiografie	7			
2	Primäre Folgen des Schädel-Hirn-Trauben		II	Spontane Blutungen und vaskuläre	
	Anne G. Osborn			Läsionen	83
	Deutsche Übersetzung: Eberhard Siebert	11	4	Herangehensweise an spontane Blutungen	
2.1	Kopfschwarten- und			und vaskuläre Läsionen	
	Schädelverletzungen	11		Anne G. Osborn	
2.1.1	Kopfschwartenverletzungen	11		Deutsche Übersetzung: Valeria Sidjuk	85
2.1.2	Gesichtsverletzungen	13	4.1	Bildgebung von Blutungen und vaskulären	
2.1.3	Schädelfrakturen	13		Läsionen	85
2.2	Extraaxiale Blutungen	17	4.1.1	Bildgebung: wer und weshalb?	85
2.2.1	Arteriellies Epiduralhämatom	18	4.1.2	Bildgebung: wann und wie?	86
2.2.2	Venöses Epiduralhämatom	20	4.2	Herangehensweise an spontane Blutungen	86
2.2.3	Akutes Subduralhämatom	23	4.2.1	Intraaxiale Blutungen	86
2.2.4	Subakutes Subduralhämatom	26	4.2.2	Extraaxiale Blutungen	87
2.2.5	Chronisches/mehrzeitiges Subduralhämatom	29	4.3	Herangehensweise an vaskuläre	
2.2.6	Traumatische Subarachnoidalblutung	32		Erkrankungen des ZNS	90
2.3	Parenchymale Verletzungen	35	4.3.1	Subarachnoidalblutung und Aneurysmen	91
2.3.1	Zerebrale Kontusionen und Lazerationen	35	4.3.2	Vaskuläre Malformationen	91
2.3.2	Diffuse axonale Schädigung	39	4.3.3	Anatomie der Arterien und Schlaganfälle	91
2.3.3	Diffuse vaskuläre Schädigung	42	4.3.4	Venöse Anatomie und Okklusionen	92
2.3.4	Subkortikale (tiefe) Hirnschädigung	43	4.3.5	Vaskulopathien	93
2.4	Sonstige Verletzungen	45	5	Spontane Parenchymlutung	
2.4.1	Pneumocephalus	45		Anne G. Osborn	
2.4.2	Misshandlungsbedingtes Kopftrauma	48		Deutsche Übersetzung: Valeria Sidjuk	95
2.4.3	Schussverletzungen und penetrierende Verletzungen	55	5.1	Entwicklungsstufen der intrakraniellen	
3	Sekundäre Folgen und Folgeschäden von			Blutung	96
	Schädel-Hirn-Trauben		5.1.1	Pathophysiologie der intrakraniellen Blutung ...	96
	Anne G. Osborn		5.1.2	Bildgebung der intrakraniellen Parenchymlutung	97
	Deutsche Übersetzung: Justus F. Kleine	61	5.1.3	Ätiologie der spontanen Parenchymlutungen ...	99
3.1	Herniationssyndrome	61	5.2	Makrohämorrhagien	106
3.1.1	Subfalzine Herniation	62	5.2.1	Hypertensive ICB	106

5.2.2	Zerebrale Amyloidangiopathie (CAA)	109	8.2	Arterielle Infarkte	192
5.2.3	Fernverursachte zerebelläre Entlastungsblutung	109	8.2.1	Akuter zerebraler ischämischer Infarkt	192
5.3	Mikroblutungen	110	8.2.2	Subakute zerebrale Infarkte	203
5.3.1	Multifokale Mikroblutungen	110	8.2.3	Chronische zerebrale Infarkte	205
5.3.2	„Blooming black dots“	111	8.2.4	Multiple embolische Infarkte	206
			8.2.5	Lakunäre Infarkte	209
			8.2.6	Grenzzoneninfarkte (Wasserscheideninfarkte)	211
6	Subarachnoidalblutung und Aneurysmen		8.2.7	Perinatale hypoxisch-ischämische Hirnschädigung	214
	Anne G. Osborn		8.3	Sonstige Schlaganfälle	225
	Deutsche Übersetzung: Maria Grigoryev	113	8.3.1	Zerebrales Hyperperfusionssyndrom	225
6.1	Subarachnoidalblutung	113	8.3.2	Schlaganfälle in ungewöhnlichen vaskulären Versorgungsgebieten	228
6.1.1	Aneurysmatische Subarachnoidalblutung	114	9	Anatomie der Venen und venöse Verschlüsse	
6.1.2	Zerebrale Ischämie und Vasospasmus nach aneurysmatischer SAB	118		Anne G. Osborn	
6.1.3	Andere Komplikationen der aneurysmatischen SAB	120		Deutsche Übersetzung: Thomas Liebig	233
6.1.4	Perimesenzephalische nichtaneurysmatische SAB	120	9.1	Normale venöse Anatomie und venöse Drainagemuster	233
6.1.5	Kortikale SAB	121	9.1.1	Durale venöse Sinus	233
6.1.6	Superfizielle Siderose	122	9.1.2	Hirnvenen	236
6.2	Aneurysmen	124	9.1.3	Venöse Drainagegebiete	238
6.2.1	Sakkuläres Aneurysma	125	9.2	Zerebrale venöse Thrombose	239
6.2.2	Pseudoaneurysma	132	9.2.1	Sinusthrombose	239
6.2.3	Blister-Aneurysma	134	9.2.2	Oberflächliche Hirnvenenthrombose	245
6.2.4	Fusiformes Aneurysma	135	9.2.3	Tiefe Hirnvenenthrombose	247
6.2.5	Atherosklerotisches fusiformes Aneurysma	136	9.2.4	Thrombose und Thrombophlebitis des Sinus cavernosus	249
6.2.6	Nichtatherosklerotisches fusiformes Aneurysma	138	9.3	„Vorgetäuschte“ venöse Okklusionen	251
7	Vaskuläre Malformationen		9.3.1	Anatomische Varianten der Blutleiter	251
	Anne G. Osborn		9.3.2	Flussartefakte	251
	Deutsche Übersetzung: Georg Bohner	143	9.3.3	Arachnoidale Granulationen und Septierungen	251
7.1	CVM mit arteriovenösem Shunt	143	9.3.4	Weitere, eine venöse Thrombose vortäuschende Befunde	252
7.1.1	Arteriovenöse Malformation	143	10	Vaskulopathie	
7.1.2	Zerebrale proliferative Angiopathie	149		Anne G. Osborn	
7.1.3	Durale arteriovenöse Fistel	151		Deutsche Übersetzung: Veronika Pizon	255
7.1.4	Carotis-Cavernosus-Fistel	156	10.1	Normale Anatomie der extrakraniellen Arterien	255
7.1.5	Piale arteriovenöse Fistel	158	10.1.1	Aortenbogen und supraaortale Gefäße	255
7.1.6	V.-Galen-Malformation	159	10.1.2	Zervikale Karotiden	257
7.2	CVM ohne arteriovenösen Shunt	162	10.2	Atherosklerose	258
7.2.1	Entwicklungsbedingte venöse Anomalie	162	10.2.1	Atherogenese und Atherosklerose	258
7.2.2	Sinus pericranii	168	10.2.2	Extrakranielle Atherosklerose	260
7.2.3	Zerebrale kavernöse Malformation	169	10.2.3	Intrakranielle Atherosklerose	266
7.2.4	Kapilläre Teleangiektasien	175	10.2.4	Arteriolosklerose	270
8	Arterielle Anatomie und ischämischer Schlaganfall		10.3	Nichtatheromatöse vaskuläre Erkrankungen	271
	Anne G. Osborn und Gary L. Hedlund		10.3.1	Nichtatherosklerotische Gefäßalterung	271
	Deutsche Übersetzung: Simon Fuchs	181	10.3.2	Fibromuskuläre Dysplasie	272
8.1	Arterielle Anatomie und Versorgungsgebiete	181	10.3.3	Dissektion	275
8.1.1	Die intrakranielle A. carotis interna	181	10.3.4	Vasokonstriktionssyndrome	279
8.1.2	Circulus Willisii	185	10.3.5	Vaskulitiden	280
8.1.3	A. cerebri anterior	186	10.3.6	Andere Makro- und Mikrovaskulopathien	282
8.1.4	A. cerebri media	187			
8.1.5	A. cerebri posterior	189			
8.1.6	Vertebrobasiläres System	190			

III	Infektiöse, entzündliche und demyelinisierende Erkrankungen	299	14	HIV/AIDS	
11	Herangehensweise bei Infektionen, Entzündungen und Demyelinisierung Anne G. Osborn Deutsche Übersetzung: Thomas Liebig	301		Anne G. Osborn Deutsche Übersetzung: Anna Tietze	383
11.1	ZNS-Infektionen	301	14.1	Überblick	383
11.2	HIV/AIDS	302	14.1.1	Einführung	383
11.2.1	Einleitung	302	14.1.2	Epidemiologie	383
11.3	Demyelinisierende und entzündliche Erkrankungen	303	14.2	HIV-Infektion	384
11.3.1	Einleitung	303	14.2.1	HIV-Enzephalitis	384
12	Kongenitale, erworbene pyogene und erworbene virale Infektionen Anne G. Osborn und Gary L. Hedlund Deutsche Übersetzung: Thomas Liebig	305	14.2.2	Andere HIV/AIDS-Manifestationen	388
12.1	Kongenitale Infektionen	305	14.3	Opportunistische Infektionen	390
12.1.1	TORCH-Infektionen	305	14.3.1	Toxoplasmose	391
12.1.2	Kongenitale Zytomegalievirusinfektion	306	14.3.2	Kryptokokkose	392
12.1.3	Kongenitale Toxoplasmose	309	14.3.3	Progressive multifokale Leukenzephalopathie	395
12.1.4	Herpes-simplex-Virus: kongenitale und neonatale Infektionen	310	14.3.4	Andere opportunistische Infektionen	399
12.1.5	Zika-Virusinfektion	312	14.3.5	Inflammatorisches Immunrekonstitutionssyndrom	402
12.1.6	Lymphozytäre Choriomeningitis	314	14.4	HIV/AIDS-assoziierte maligne Erkrankungen	406
12.1.7	Kongenitale (perinatale) HIV-Infektion	315	14.4.1	HIV-assoziierte Lymphome	406
12.1.8	Sonstige kongenitale Infektionen	316	14.4.2	Kaposi-Sarkom	406
12.2	Erworbene pyogene Infektionen	318	15	Demyelinisierende und entzündliche Erkrankungen	
12.2.1	Meningitis	318		Anne G. Osborn Deutsche Übersetzung: Michael Scheel	411
12.2.2	Abszess	324	15.1	Multiple Sklerose und Varianten	411
12.2.3	Ventrikulitis	329	15.1.1	Multiple Sklerose	411
12.2.4	Empyeme	330	15.1.2	Multiple-Sklerose-Varianten	422
12.3	Erworbene Virusinfektionen	334	15.2	Postinfektiöse und postvakzinale Demyelinisierung	425
12.3.1	Herpes-simplex-Enzephalitis	334	15.2.1	Akute disseminierte Enzephalomyelitis	425
12.3.2	HHV-6-Enzephalitis	338	15.2.2	Akute hämorrhagische Leukenzephalitis	428
12.3.3	Weitere akute Virusenzenphaliden	338	15.3	Autoimmunvermittelte Enzephalitiden	430
12.3.4	Chronische Enzephalitiden	342	15.3.1	Autoimmunvermittelte Enzephalitis	431
13	Tuberkulose, Pilze, Parasiten und andere Infektionen Anne G. Osborn Deutsche Übersetzung: Stefan Kliesch	347	15.3.2	Guillain-Barré-Syndrom und Varianten	432
13.1	Mykobakterielle Infektionen	347	15.3.3	Neuromyelitis-optica-Spektrumserkrankungen	433
13.1.1	Tuberkulose	347	15.3.4	Susac-Syndrom	435
13.1.2	Nichttuberkulöse Mykobakteriosen	353	15.3.5	Clippers	437
13.2	Pilzinfektionen	355	15.4	Weitere inflammatorische ZNS-Erkrankungen	438
13.3	Parasitäre Infektionen	360	15.4.1	Neurosarkoidose	438
13.3.1	Neurozystizerkose	360	15.4.2	Intrakranielle inflammatorische Pseudotumoren	443
13.3.2	Echinokokkose	365	15.4.3	IgG4-assoziierte Autoimmunerkrankungen	444
13.3.3	Amöbiasis	368	15.4.4	Chronisch-inflammatorische demyelinisierende Polyneuropathie	444
13.3.4	Malaria	370	IV	Neoplasien, Zysten und tumorähnliche Läsionen	449
13.3.5	Andere parasitäre Infektionen	372	16	Einführung in Neoplasien, Zysten und tumorähnliche Läsionen Anne G. Osborn Deutsche Übersetzung: Juliane Stöckel	451
13.4	Weitere und neu auftretende ZNS-Erkrankungen	374	16.1	Klassifikation und Graduierung der ZNS-Neoplasien	451
13.4.1	Spirochäten	374	16.1.1	Demografie der ZNS-Neoplasien	452
13.4.2	Neu auftretende ZNS-Infektionen	378	16.1.2	Gliome	454

16.1.3	Neuronale und gemischt glioneuronale Tumoren	456	18.2.3	RELA- und YAP1-Fusion-positives Ependymom	509
16.1.4	Tumoren der Pinealisregion	456	18.2.4	Subependymom	509
16.1.5	Embryonale Tumoren	457	18.2.5	Myxopapilläres Ependymom	513
16.1.6	Meningeale Tumoren	457	18.3 Plexus-choroideus-Tumoren	513	
16.1.7	Nervenscheidentumoren	458	18.3.1	Plexuspapillom	513
16.1.8	Lymphome und histiozytische Läsionen	458	18.3.2	Atypisches Plexuspapillom	516
16.1.9	Keimzelltumoren	458	18.3.3	Plexuskarzinom	517
16.1.10	Tumoren der Sellaregion	458	18.4 Andere neuroepitheliale Tumoren	519	
16.1.11	Metastatische Tumoren	459	18.4.1	Astroblastom	519
16.2 Intrakranielle Zysten	459		18.4.2	Chordoides Gliom des III. Ventrikels	520
16.2.1	Extraaxiale Zysten	459	18.4.3	Angiozentrisches Gliom	522
16.2.2	Intraaxiale (parenchymale) Zysten	459			
16.2.3	Intraventrikuläre Zysten	460	19 Neuronale und glioneuronale Tumoren		
			<i>Anne G. Osborn</i>		
			<i>Deutsche Übersetzung: Eberhard Siebert</i>	<i>527</i>	
17 Astrozytome			19.1 Glioneuronale Tumoren	527	
<i>Anne G. Osborn</i>			19.1.1	Übersicht der Ganglienzelltumoren	527
<i>Deutsche Übersetzung: Justus F. Kleine</i>	<i>461</i>		19.1.2	Gangliogliom	527
17.1 Allgemeine Merkmale der Astrozytome	461		19.1.3	Anaplastisches Gangliogliom	530
17.1.1	Einführung	461	19.1.4	Desmoplastisches infantiles Astrozytom/Gangliogliom	531
17.1.2	Entstehung der Astrozytome	461	19.1.5	Dysembryoplastischer neuroepithelialer Tumor	533
17.1.3	Klassifikation und Graduierung der Astrozytome	461	19.1.6	Rosettenbildender glioneuronaler Tumor	535
17.1.4	Alter und Lokalisation bei Astrozytomen	462	19.1.7	Papillärer glioneuronaler Tumor	536
17.2 Lokal wachsende Astrozytome	464		19.1.8	Diffuser leptomeningealer glioneuronaler Tumor	536
17.2.1	Pilozytisches Astrozytom	464	19.2 Neuronale Tumoren	537	
17.2.2	Pilomyxoides Astrozytom	468	19.2.1	Gangliozytom	537
17.2.3	Subependymales Riesenzellastrozytom	471	19.2.2	Multinodulärer und vakuolenbildender neuronaler Tumor	538
17.2.4	Pleomorphes Xanthoastrozytom	475	19.2.3	Dysplastisches zerebelläres Gangliozytom	540
17.2.5	Anaplastisches pleomorphes Xanthoastrozytom	477	19.2.4	Zentrales Neurozytom	543
17.3 Diffuse Astrozytome	477		19.2.5	Extraventrikuläres Neurozytom	546
17.3.1	IDH-mutiertes diffuses Astrozytom	477			
17.3.2	IDH-mutiertes anaplastisches Astrozytom	479	20 Keimzelltumoren und Tumoren der Glandula pinealis		
17.3.3	Diffuses Astrozytom, IDH-Wildtyp	481	<i>Anne G. Osborn</i>		
17.3.4	Anaplastisches Astrozytom, IDH-Wildtyp	481	<i>Deutsche Übersetzung: Anna Tietze</i>	<i>549</i>	
17.3.5	IDH-Wildtyp-Glioblastom	485	20.1 Anatomie und Histologie der Pinealisregion	549	
17.3.6	IDH-mutiertes Glioblastom	490	20.1.1	Anatomie	550
17.3.7	Gliosarkom	491	20.1.2	Bildgebung	551
17.3.8	Pädiatrische diffuse Gliome	493	20.1.3	Histologie	552
17.3.9	Diffuses Mittelliniengliom mit H3-K27M-Mutation	496	20.2 Pinealisparenchymtumoren	552	
			20.2.1	Pineozytom	552
			20.2.2	Pinealisparenchymtumoren intermediärer Differenzierung	555
			20.2.3	Pineoblastom	556
			20.2.4	Papillärer Tumor der Pinealisregion	559
18 Nichtastrozytäre gliale Neoplasien			20.3 Keimzelltumoren	560	
<i>Anne G. Osborn</i>			20.3.1	Überblick	560
<i>Deutsche Übersetzung: Eberhard Siebert</i>	<i>499</i>		20.3.2	Germinom	561
18.1 Oligodendrogliome	499		20.3.3	Teratom	565
18.1.1	IDH-mutiertes und 1p/19q-kodeletiertes Oligodendrogliom	499	20.3.4	Andere Keimzellneoplasien	568
18.1.2	IDH-mutiertes und 1p/19q-kodeletiertes anaplastisches Oligodendrogliom	502	20.4 Tumoren aus „sonstigen Zellen“ der Glandula pinealis und Pinealisregion	569	
18.1.3	Oligodendrogliom ohne IDH-Mutation und 1p/19q-Kodeletion	504	20.4.1	Sonstige Pinealisneoplasien	569
18.1.4	Oligo-Astrozytom	504	20.4.2	Sonstige Raumforderungen der Pinealisregion	571
18.2 Ependymale Tumoren	505				
18.2.1	Ependymom	505			
18.2.2	Anaplastisches Ependymom	509			

21	Embryonale Tumoren				
	Anne G. Osborn				
	Deutsche Übersetzung: Anna Tietze	573			
21.1	Medulloblastom	573			
21.1.1	Überblick	573			
21.1.2	Klassisches Medulloblastom	575			
21.1.3	Medulloblastom mit extensiver Nodularität	579			
21.1.4	Desmoplastisches/noduläres Medulloblastom	579			
21.1.5	Großzelliges/anaplastisches Medulloblastom	580			
21.2	Andere embryonale ZNS-Tumoren	581			
21.2.1	C19MC-alterierter embryonaler Tumor mit mehrschichtigen Rosetten (ETMR)	581			
21.2.2	Andere embryonale ZNS-Tumoren	582			
21.2.3	Neue molekulargenetisch definierte embryonale ZNS-Tumoren	587			
21.3	Maligne rhabdoide Tumoren	587			
21.3.1	Atypischer teratoider/rhabdoider Tumor	587			
21.3.2	Andere ZNS-Tumoren mit rhabdoiden Merkmalen	591			
22	Tumoren der Meningen				
	Anne G. Osborn				
	Deutsche Übersetzung: Veronika Pizon	593			
22.1	Anatomie der kraniellen Meningen	593			
22.1.1	Dura	593			
22.1.2	Arachnoidea und arachnoidale Granulationen	593			
22.1.3	Pia Mater	593			
22.2	Meningeome	594			
22.2.1	Meningeom	594			
22.2.2	Atypisches Meningeom	603			
22.2.3	Anaplastisches Meningeom	605			
22.3	Nichtmeningotheliale mesenchymale Tumoren	606			
22.3.1	Benigne mesenchymale Tumoren	606			
22.3.2	Hämangiom	607			
22.3.3	Maligne mesenchymale Tumoren	611			
22.3.4	Solitärer fibröser Tumor/Hämangioperizytom	614			
22.4	Primäre melanozytäre Läsionen	617			
22.4.1	Melanozytom und Melanom	617			
22.4.2	Diffuse meningeale Melanozytose/Melanomatose	618			
22.4.3	Melanotischer neuroektodermaler Tumor des Kindesalters	618			
22.5	Andere zugehörige Neoplasien	619			
22.5.1	Hämangioblastom	619			
23	Hirnnerven und Tumoren der Nervenscheiden				
	Anne G. Osborn				
	Deutsche Übersetzung: Veronika Pizon	625			
23.1	Anatomie der Hirnnerven	625			
23.1.1	Obere Hirnnerven	625			
23.1.2	Untere Hirnnerven	631			
23.2	Schwannome	637			
23.2.1	Überblick Schwannome	637			
23.2.2	Vestibularisschwannom	641			
23.2.3	Trigeminusschwannom	643			
23.2.4	Schwannome des Foramen jugulare	644			
23.2.5	Fazialisschwannom	645			
23.2.6	Schwannome der übrigen intrakraniellen Nerven	646			
23.2.7	Parenchymales Schwannom	648			
23.2.8	Melanotisches Schwannom	649			
23.2.9	Schwannomatose	650			
23.3	Neurofibrome	650			
23.3.1	Solitäres Neurofibrom	651			
23.3.2	Plexiformes Neurofibrom	651			
23.4	Maligne Neoplasien der Nervenscheiden	654			
23.4.1	Maligner peripherer Nervenscheidentumor	654			
23.4.2	Andere Nervenscheidentumoren	656			
24	Lymphome und hämatopoetische und histiozytische Tumoren				
	Anne G. Osborn				
	Deutsche Übersetzung: Valeria Sidjuk	659			
24.1	Lymphome und verwandte Erkrankungen	659			
24.1.1	Diffuses großzelliges B-Zell-Lymphom des ZNS	659			
24.1.2	Immundefizienzassoziierte ZNS-Lymphome	665			
24.1.3	AIDS-assoziiertes diffuses großzelliges B-Zell-Lymphom	666			
24.1.4	Lymphomatoide Granulomatose	666			
24.1.5	Transplantationsassoziierte lymphoproliferative Erkrankungen	667			
24.1.6	Intravasculäres (angiozentrisches) Lymphom	669			
24.1.7	Weitere seltene ZNS-Lymphome	673			
24.1.8	MALT-Lymphom der Dura	673			
24.1.9	Nach intrakraniell metastasiertes Lymphom	674			
24.2	Histiozytische Tumoren	675			
24.2.1	Langerhans-Zell-Histiozytose	676			
24.2.2	Erdheim-Chester-Erkrankung	679			
24.2.3	Rosai-Dorfman-Erkrankung	681			
24.2.4	Juveniles Xanthogranulom	682			
24.2.5	Histiozytisches Sarkom	682			
24.2.6	Hämophagozytische Lymphohistiozytose	683			
24.3	Hämatopoetische Tumoren und tumorähnliche Läsionen	684			
24.3.1	Leukämie	684			
24.3.2	Plasmazelltumoren	688			
24.3.3	Extramedulläre Hämatopoese	691			
25	Selläre Neoplasien und tumorähnliche Läsionen				
	Karen L. Salzman und Anne G. Osborn				
	Deutsche Übersetzung: Maria Grigoryev	695			
25.1	Anatomie der Sellaregion	696			
25.1.1	Makroanatomie	696			
25.1.2	Untersuchungstechnik und Anatomie	699			
25.2	Bildgebende Normvarianten	700			
25.2.1	„Kissing carotids“	700			
25.2.2	Hyperplasie der Hypophyse	701			
25.2.3	Empty Sella	702			

25.3	Kongenitale Läsionen	705	28	Nichtneoplastische Zysten	
25.3.1	Anomalien der Hypophyse	705		Anne G. Osborn	
25.3.2	Hypothalamisches Hamartom	707		Deutsche Übersetzung: Juliane Stöckel	787
25.3.3	Rathke-Taschen-Zyste	709	28.1	Zysten der Kopfschwarte	788
25.4	Neoplasien	712	28.1.1	Übersicht	788
25.4.1	Hypophysenadenome	712	28.1.2	Atherom (Trichilemmalzyste, „Talgzyste“)	788
25.4.2	Hypophysenkarzinom	719	28.2	Extraaxiale Zysten	789
25.4.3	Hypophysenblastom	719	28.2.1	Arachnoidalzyste	789
25.4.4	Lymphom	719	28.2.2	Fissura-choroidea-Zyste	793
25.4.5	Germinom	719	28.2.3	Epidermoidzyste	794
25.4.6	Kraniopharyngeom	720	28.2.4	Dermoidzyste	797
25.4.7	Nichtadenomatöse Hypophysentumoren	725	28.2.5	Neurenterische Zyste	799
25.5	Sonstige Läsionen	726	28.2.6	Pinealiszyste	802
25.5.1	Hypophysitis	726	28.2.7	Nichtneoplastische tumorassoziierte Zyste	805
25.5.2	Langerhans-Zell-Histiozytose	729	28.3	Parenchymale Zysten	806
25.5.3	Neurosarkoidose	730	28.3.1	Vergrößerte perivaskuläre Räume	806
25.5.4	Hypophysenapoplex	731	28.3.2	Sulcus-hippocampalis-Zysten	809
25.6	Prä- und postoperative Sella	734	28.3.3	Neurogliale Zyste	810
25.6.1	Präoperative Evaluation	734	28.3.4	Porenzephalische Zyste	812
25.6.2	Postoperative Evaluation	735	28.4	Intraventrikuläre Zysten	813
25.7	Differenzialdiagnose einer Raumforderung in der Sellaregion	735	28.4.1	Plexus-choroideus-Zyste	813
25.7.1	Intraselläre Läsionen	736	28.4.2	Kolloidzyste	815
25.7.2	Supraselläre Raumforderungen	737	28.4.3	Ependymale Zyste	818
25.7.3	Zystische intra-/supraselläre Raumforderung	738	V	Toxische, metabolische und degenerative Erkrankungen sowie Störungen der Liquordynamik	821
26	Sonstige Tumoren und tumorähnliche Läsionen		29	Einführung: Toxische, metabolische und degenerative Erkrankungen sowie Liquordynamikstörungen	
	Anne G. Osborn			Anne G. Osborn	
	Deutsche Übersetzung: Georg Bohner	741		Deutsche Übersetzung: Juliane Stöckel	823
26.1	Extrakranielle Tumoren und tumorähnliche Läsionen	741	29.1	Anatomie und Physiologie der Basalganglien und Thalami	823
26.1.1	Fibröse Dysplasie	741	29.1.1	Physiologie	823
26.1.2	Paget-Krankheit	744	29.1.2	Anatomie	823
26.1.3	Aneurysmatische Knochenzyste	747	29.1.3	Bildgebung	825
26.1.4	Chordom	747	29.2	Toxische und metabolische Erkrankungen	826
26.2	Intrakranielle Pseudotumoren	751	29.2.1	Differenzialdiagnosen bilateraler Basalganglienläsionen	826
26.2.1	Ecchordosis physaliphora	751	29.2.2	Läsionen des Putamens	829
26.2.2	Textilom	752	29.2.3	Läsionen des Globus pallidus	830
26.2.3	Kalzifizierender Pseudotumor der Neuroachse	753	29.2.4	Thalamusläsionen	831
27	Metastasen und paraneoplastische Syndrome		29.3	Degenerative Erkrankungen und Störungen der Liquordynamik	834
	Anne G. Osborn		29.3.1	Altersbedingte Veränderungen	834
	Deutsche Übersetzung: Georg Bohner	757	29.3.2	Demenz und Neurodegeneration	834
27.1	Metastasen	757	29.3.3	Hydrozephalus und Störungen der Liquordynamik	834
27.1.1	Übersicht	757	30	Toxische Enzephalopathie	
27.1.2	Parenchymale Metastasen	762		Anne G. Osborn	
27.1.3	Schädel-/Durametastasen	767		Deutsche Übersetzung: Juliane Stöckel	837
27.1.4	Leptomeningeale Metastasen	771	30.1	Alkohol und alkoholassoziierte Erkrankungen	837
27.1.5	Sonstige Metastasen	774	30.1.1	Akute Alkoholintoxikation	837
27.1.6	Direkte geografische Metastasierung von Kopf-Hals-Tumoren	776			
27.1.7	Perineurale Metastasierung	777			
27.2	Paraneoplastische Syndrome	780			
27.2.1	Paraneoplastische Enzephalitis/Enzephalomyelitis	781			
27.2.2	Sonstige paraneoplastische Syndrome	782			

30.1.2	Chronische alkoholtoxische Enzephalopathie	838	31.5	Erbliche Stoffwechselerkrankungen, die die graue und weiße Substanz betreffen	906
30.1.3	Wernicke-Enzephalopathie	840	31.5.1	Mukopolysaccharidosen	906
30.1.4	Marchiafava-Bignami-Syndrom	843	31.5.2	Canavan-Erkrankung.	909
30.1.5	Methanolintoxikation	845	31.5.3	Alexander-Syndrom.	911
30.1.6	Ethylenglykollintoxikation.	847	31.5.4	Störungen der peroxisomalen Biogenese	913
30.2	Amphetamine und Derivate	847	31.5.5	Mitochondriale Erkrankungen (Störungen der Atmungskette).	914
30.2.1	Methamphetamin	848	31.5.6	Störungen des Harnstoffzyklus/ Ammoniakhaushalts	921
30.2.2	MDMA („Ecstasy“)	848	31.5.7	Methylmalonyl- und Propionazidämie	922
30.2.3	Benzodiazepine.	849	31.5.8	Gangliosidosen	924
30.2.4	Kokain	849	31.5.9	Fabry-Syndrom	925
30.3	Opioide und Derivate	851	31.5.10	Kongenitale Störungen der Glykosylierung	926
30.3.1	Heroin.	851	32	Erworbene metabolische und systemische Erkrankungen	
30.3.2	Methadon.	852		Anne G. Osborn	
30.3.3	Oxycodon	852		Deutsche Übersetzung: Simon Fuchs	929
30.4	Inhalierbare Gase und Toxine	853	32.1	Hypertensive Enzephalopathien.	929
30.4.1	Kohlenmonoxidintoxikation	853	32.1.1	Akute hypertensive Enzephalopathie	929
30.4.2	Lachgas	855	32.1.2	Chronische hypertensive Enzephalopathie	937
30.4.3	Toluolabusus.	856	32.2	Störungen des Glukosemetabolismus	939
30.4.4	Organophosphatintoxikation	856	32.2.1	Kindliche/adulte hypoglykämische Enzephalopathie	939
30.4.5	Zyanidintoxikation.	856	32.2.2	Hypoglykämie bei Neugeborenen und Kindern.	940
30.5	Metallintoxikationen	858	32.2.3	Hyperglykämie	943
30.5.1	Bleiintoxikation	858	32.3	Schilddrüsenerkrankungen.	945
30.5.2	Quecksilberintoxikation	858	32.3.1	Kongenitale Hypothyreose.	945
30.6	Therapieassoziierte Krankheitsbilder	858	32.3.2	Erworbene Hypothyreose.	948
30.6.1	Strahlungsinduzierte Hirnschädigung	859	32.3.3	Hyperthyreose.	949
30.6.2	Folgen der Chemotherapie	861	32.4	Erkrankungen der Nebenschilddrüse	949
30.6.3	Operationsfolgen.	862	32.4.1	Hyperparathyreoidismus	949
31	Erbliche Stoffwechselerkrankungen		32.4.2	Hypoparathyreoidismus	951
	Gary L. Hedlund		32.4.3	Fahr-Krankheit (striatodentale Kalzifikation).	953
	Deutsche Übersetzung: Justus F. Kleine	865	32.5	Epileptische Anfälle und assoziierte Erkrankungen.	955
31.1	Normale Myelinisierung und Entwicklung der weißen Substanz	866	32.5.1	Normale Anatomie des Temporallappens.	956
31.1.1	Allgemeines	866	32.5.2	Hippocampusklerose (mesiotemporale Sklerose).	957
31.1.2	Bildgebung der normalen Myelinisierung.	867	32.5.3	Status epilepticus	959
31.2	Klassifikation der erblichen Stoffwechselkrankheiten	871	32.5.4	Zytotoxische Läsionen des Corpus callosum	961
31.2.1	Überblick	871	32.5.5	Transiente globale Amnesie.	963
31.2.2	Zellorganellenbasierte Einteilung.	872	32.6	Sonstige Erkrankungen	964
31.2.3	Einteilung nach zugrunde liegender Stoffwechselstörung	873	32.6.1	Hepatische Enzephalopathie	964
31.2.4	Einteilung auf Basis bildgebender Befunde.	873	32.6.2	Bilirubinenzephalopathie.	967
31.3	Erbliche Stoffwechselerkrankungen mit vornehmlicher Affektion der weißen Substanz	874	32.6.3	Urämische Enzephalopathie.	968
31.3.1	Vornehmlich das periventrikuläre Marklager betreffende Störungen.	874	32.6.4	Enzephalopathie bei Hyperthermie.	969
31.3.2	Vornehmlich das subkortikale Marklager betreffende Erkrankungen.	891	32.6.5	Osmotische Enzephalopathie	969
31.3.3	Störungen mit Hypomyelinisierung.	893	32.6.6	Schwermetallablagerungen	974
31.4	Erbliche Stoffwechselerkrankungen vornehmlich der grauen Substanz	895	33	Demenzen und andere neurodegenerative Erkrankungen	
31.4.1	Vornehmlich die tiefe graue Substanz betreffende erbliche Stoffwechselerkrankungen	896		Anne G. Osborn	
31.4.2	Vornehmlich den Kortex betreffende erbliche Stoffwechselerkrankungen.	904		Deutsche Übersetzung: Michael Scheel	977
			33.1	Normale altersbedingte Veränderungen des Gehirns	977

33.1.1	Einleitung	977	VI	Angeborene Fehlbildungen des Schädels und des Gehirns	1057
33.1.2	Bildgebung des normal alternden Gehirns	978			
33.2	Demenzen	980	35	Embryologie und Herangehensweise bei angeborenen Fehlbildungen Anne G. Osborn und Gary L. Hedlund Deutsche Übersetzung: Anna Tietze	1059
33.2.1	Alzheimer-Krankheit	981	35.1	Entwicklung der zerebralen Hemisphären	1059
33.2.2	Vaskuläre Demenz	987	35.1.1	Neurulation	1059
33.2.3	Frontotemporale Lobärdegeneration	991	35.1.2	Neuronale Proliferation	1060
33.2.4	Lewy-Körperchen-Demenzen	994	35.1.3	Neuronale Migration	1061
33.2.5	Anderere Demenzformen	996	35.1.4	Operkularisation, Sulcusbildung und Gyrierung	1061
33.3	Neurodegenerative Erkrankungen	1000	35.1.5	Myelinisierung	1062
33.3.1	Idiopathisches Parkinson-Syndrom	1002	35.2	Die Entwicklung des Mesenzephalons und Rhombenzephalons	1062
33.3.2	Multisystematrophie	1005	35.2.1	Wichtige embryonale Entwicklungsschritte	1062
33.3.3	Progressive supranukleäre Blickparese	1007	35.2.2	Mesenzephalo und rhombenzephalo Anomalien	1062
33.3.4	Kortikobasale Degeneration	1009	35.3	Bildgebende Herangehensweise an zerebrale Fehlbildungen	1064
33.3.5	Amyotrophe Lateralsklerose	1010	35.3.1	Technische Aspekte	1064
33.3.6	Waller-Degeneration	1012	35.3.2	Bildanalyse	1065
33.3.7	Hypertrophe Olivendegeneration	1014	36	Malformationen der hinteren Schädelgrube Anne G. Osborn und Gary L. Hedlund Deutsche Übersetzung: Eberhard Siebert	1067
33.3.8	Spinozerebelläre Ataxien	1017	36.1	Anatomie der hinteren Schädelgrube	1067
33.3.9	Zerebrale Hemiatrophie (Dyke-Davidoff-Masson)	1018	36.1.1	Makroskopische Anatomie	1067
34	Hydrozephalus und andere Störungen der Liquordynamik Anne G. Osborn und Gary L. Hedlund Deutsche Übersetzung: Maria Grigoryev	1023	36.1.2	Bildgebende Anatomie	1069
34.1	Normale Entwicklung der Ventrikel und Zisternen	1023	36.2	Chiari-Malformationen	1070
34.1.1	Ventrikel	1023	36.2.1	Einführung	1070
34.1.2	Plexus choroideus	1023	36.2.2	Chiari-1-Malformation	1071
34.1.3	Subarachnoidalraum	1023	36.2.3	Chiari-2-Malformation	1076
34.2	Normale Anatomie der Ventrikel und Zisternen	1024	36.2.4	Chiari-3-Malformation	1080
34.2.1	Ventrikel	1024	36.2.5	Chiari-Varianten	1081
34.2.2	Plexus choroideus, Liquor cerebrospinalis und zerebrale interstitielle Flüssigkeit	1025	36.3	Malformationen des Hinterhirns	1082
34.2.3	Subarachnoidalraum/Zisternen	1027	36.3.1	Zystische Anomalien der hinteren Schädelgrube und Dandy-Walker-Kontinuum	1082
34.3	Normvarianten	1027	36.3.2	Sonstige Malformationen	1087
34.3.1	Altersbedingte Veränderungen	1027	37	Fehlbildungen der Kommissuren und des Kortex Anne G. Osborn und Gary L. Hedlund Deutsche Übersetzung: Anna Tietze	1091
34.3.2	Asymmetrische Seitenventrikel	1027	37.1	Normale Entwicklung und Anatomie der zerebralen Kommissurenfasern	1091
34.3.3	Cavum septi pellucidi und vergae	1028	37.1.1	Normale Entwicklung	1091
34.3.4	Cavum veli interpositi	1029	37.1.2	Normale makroskopische und Bildgebungsanatomie	1091
34.3.5	Erweiterter Subarachnoidalraum	1030	37.2	Störungen der Kommissurenbildung	1093
34.3.6	Liquorflussartefakte	1031	37.2.1	Spektrum der Balkendysgenese	1093
34.4	Hydrozephalus	1033	37.2.2	Assoziierte Anomalien und Syndrome	1096
34.4.1	Intraventrikulärer obstruktiver Hydrozephalus	1033	37.2.3	Verdicktes Corpus callosum	1098
34.4.2	Extraventrikulärer obstruktiver Hydrozephalus	1038	37.3	Malformationen der kortikalen Entwicklung	1098
34.4.3	Hypersekretorischer Hydrozephalus	1040	37.3.1	Drei Malformationsstadien	1098
34.4.4	Normaldruckhydrozephalus	1041	37.4	Malformationen mit abnormer Zellzahl und -art	1099
34.4.5	Syndrom eines inadäquaten akuten Niederdruckhydrozephalus	1043			
34.4.6	Arretierter Hydrozephalus	1044			
34.4.7	Idiopathische intrakranielle Hypertension	1045			
34.4.8	Liquorshunts und Komplikationen	1048			
34.5	Liquorlecks und ihre Folgen	1049			
34.5.1	Liquorlecks	1049			
34.5.2	Intrakranielle Hypotension	1050			

37.4.1	Mikrozephalien	1099	39.3.5	Rhabdoides Tumorprädispositionssyndrom.	1163
37.4.2	Fokale kortikale Dysplasien	1101	39.3.6	Meningoangiomatose	1163
37.4.3	Hemimegalenzephalie	1103	39.3.7	Neurokutane Melanose	1165
37.5	Störungen der neuronalen Migration	1105	39.3.8	Enzephalokraniokutane Lipomatose.	1166
37.5.1	Heterotopien	1105	39.3.9	Epidermales Nävussyndrom	1167
37.5.2	Lissenzephalie-Spektrum	1108	39.3.10	Proteus-Syndrom	1168
37.5.3	Pflasterstein-Lissenzephalie	1111			
37.6	Malformationen als Folge fehlerhafter postmigrationeller Entwicklung	1113	40	Vaskuläre neurokutane Syndrome	
37.6.1	Polymikrogyrie	1113		Anne G. Osborn und Gary L. Hedlund	
37.6.2	Schizenzephalie	1115		Deutsche Übersetzung: Eberhard Siebert	1171
38	Holoprosenzephalien, verwandte und imitierende Erkrankungen				
	Anne G. Osborn und Gary L. Hedlund				
	Deutsche Übersetzung: Georg Bohner	1119	40.1	Syndrome mit kapillären Malformationen	1171
38.1	Anenzephalie	1119	40.1.1	Sturge-Weber-Syndrom	1171
38.2	Holoprosenzephalie	1119	40.1.2	Klippel-Trenaunay-Syndrom	1175
38.2.1	Alobäre Holoprosenzephalie	1121	40.1.3	Syndrom der kapillären Malformation – arteriovenösen Malformation	1175
38.2.2	Semilobäre Holoprosenzephalie	1122	40.2	Andere vaskuläre Phakomatosen	1176
38.2.3	Lobäre Holoprosenzephalie	1122	40.2.1	Hereditäre hämorrhagische Teleangiectasie	1176
38.3	Varianten der Holoprosenzephalie	1124	40.2.2	PHACE-Syndrom	1179
38.3.1	Mittlere interhemisphärische Fusionsvariante der Holoprosenzephalie	1124	40.2.3	Ataxia teleangiectatica	1182
38.3.2	Septopräoptische Holoprosenzephalie	1125	40.2.4	Blue Rubber Bleb Nevus Syndrome	1183
38.4	Verwandte Mittellinienerkrankungen	1126	40.2.5	Wyburn-Mason-Syndrom	1184
38.4.1	Septooptische Dysplasie	1126			
38.4.2	Arrhinenzephalie	1128	41	Anomalien des Schädels und der Hirnhäute	
38.5	Eine Holoprosenzephalie imitierende Erkrankungen	1129		Anne G. Osborn und Gary L. Hedlund	
38.5.1	Hydranenzephalie	1129		Deutsche Übersetzung: Thomas Liebig	1187
39	Familiäre Tumorsyndrome		41.1	Normale Entwicklung und Anatomie der Schädelbasis	1187
	Anne G. Osborn und Gary L. Hedlund			Embryologie	1187
	Deutsche Übersetzung: Stefan Kliesch	1133		Makroskopische Anatomie	1188
39.1	Neurofibromatose und Schwannomatose	1133	41.2	Enzephalozelen	1189
39.1.1	Neurofibromatose Typ 1	1133	41.2.1	Okzipitale Enzephalozelen	1189
39.1.2	Neurofibromatose Typ 2	1141	41.2.2	Frontoethmoidale Enzephalozelen	1190
39.1.3	Schwannomatose	1144	41.2.3	Parietale Enzephalozelen	1191
39.2	Andere häufige familiäre Tumorsyndrome	1146	41.2.4	Enzephalozelen der Schädelbasis	1192
39.2.1	Tuberöse-Sklerose-Komplex	1146	41.2.5	Persistierender Canalis craniopharyngeus (Landzert-Kanal)	1193
39.2.2	Von-Hippel-Lindau-Syndrom	1152	41.3	Kraniosynostosen	1194
39.3	Seltene familiäre Tumorsyndrome	1157	41.3.1	Übersicht	1194
39.3.1	Li-Fraumeni-Syndrom	1158	41.3.2	Nichtsyndromale (isolierte) Kraniosynostosen	1196
39.3.2	Cowden-Syndrom	1159	41.3.3	Syndromale Kraniosynostosen	1199
39.3.3	Turcot-Syndrom	1161	41.4	Meningeale Anomalien	1200
39.3.4	Basalzellnävus-Syndrom	1162	41.4.1	Lipome	1200
			Register		1207

Sekundäre Folgen und Folgeschäden von Schädel-Hirn-Traumen

Traumatische Hirnverletzungen sind keine einzeitigen Ereignisse, die einmal auftreten und damit erledigt sind. Sie führen vielmehr zu einer Folge pathophysiologischer Reaktionen, die sich vom Zeitpunkt der Verletzung an für Tage, Monate oder unter Umständen sogar Jahre in die Zukunft fortsetzen kann. Das akute Schädel-Hirn-Trauma (SHT) ist nur das initiale, auslösende Moment.

Nach dem initialen Trauma kann es zu einer regelrechten Kaskade negativer pathophysiologischer Entwicklungen kommen. Manche – z. B. Schäden durch progrediente Blutungen – treten innerhalb der ersten 24 Stunden nach dem Trauma auf. Andere (z. B. Hirnödeme oder Herniationssyndrome) entstehen eher innerhalb von 1–2 Tagen und Spätkomplikationen, wie z. B. Liquorlecks und Liquorunterdrucksyndrome, zeigen sich womöglich erst nach Wochen oder Monaten. Schließlich gibt es ein breites Spektrum posttraumatischer Enzephalopathiesyndrome, die sich manchmal erst nach Jahren oder sogar Jahrzehnten manifestieren.

Sekundäre Folgen von ZNS-Traumen sind definitionsgemäß solche, die nach der initialen Verletzung auftreten. Diese sekundären Folgen sind oft verheerender als die initiale Verletzung selbst und können lebensbedrohend sein. Allerdings führen viele der primären Folgen von ZNS-Traumen unmittelbar zu bleibenden Schäden. Die sekundären Folgen dagegen sind oftmals abwend- oder behandelbar.

Viele potenziell gravierende sekundäre Folgen sind zumindest partiell reversibel, wenn sie früh erkannt und unverzüglich behandelt werden. Die korrekte Einschätzung der Notfallbildgebung in Verbindung mit aggressiver Therapie von erhöhtem intrakraniellen Druck, Perfusionsstörungen und Oxygenierungsdefiziten kann sowohl die unmittelbaren als auch die Langzeitfolgen von Hirntraumen abmildern.

Kapitel 2 hat die primären Folgen von SHT im Fokus. In diesem Kapitel wird ein breites Spektrum von sekundären Folgen, die infolge des initialen Hirntraumas auftreten können, behandelt, beginnend mit den Herniationssyndromen.

3.1 Herniationssyndrome

Eine Herniation von Hirngewebe tritt auf, wenn Hirnstrukturen von ihrem normalen Kompartiment in einen angrenzenden Raum verlagert werden. Solche Herniationen sind die häufigste sekundäre Manifestation einer jeden expansiven intrakraniellen Raumforderung, unabhängig von deren Ätiologie.

In diesem Abschnitt wird kurz die relevante Anatomie und Physiologie zusammengefasst, die der Pathologie von Herniationssyndromen zugrunde liegt. Dann werden das Spektrum von Herniationssyndromen und die jeweiligen bildgebenden Befunde umrissen, wobei mit den häufigsten Subtypen (subfalzine und descendierende transtentorielle Herniation) begonnen wird. Danach folgen Herniationssyndrome der hinteren Schädelgrube

(aszendierende transtentorielle und tonsilläre Herniation). Abschließend werden kurz seltene, aber wichtige Herniationstypen wie transdurale bzw. transkraniale Herniationen und die transalare Herniation – die Verlagerung von Hirngewebe über den großen Keilbeinflügel hinweg – abgehandelt.

Relevante Anatomie

Die Schädelhöhle wird durch Kanten und Einfaltungen der Dura (Duraduplikaturen) in drei Kompartimente geteilt: das rechte und linke supratentorielle Hemisphären sowie die hintere Schädelgrube (> Abb. 3.1).

Die Dura mater besteht aus zwei Schichten, einer äußeren (periostalen) und einer inneren (meningealen). Die periostale Schicht ist fest mit der Innenseite des Schädelknochens verbunden, insbesondere entlang der Suturen. Die meningeale Schicht bildet mit zwei Einfaltungen zwei wichtige, aus Kollagenfasern bestehende Strukturen, die Falx cerebri und das Tentorium cerebelli. Die Falx cerebri scheidet die rechte und linke Hemisphäre voneinander, das Tentorium cerebelli trennt die beiden supratentoriellen vom infratentoriellen Kompartiment.

Die **Falx cerebri** wird aus einer breiten, sichelförmigen Einfaltung der Dura gebildet, die superior an der Schädelinnenseite beidseits der Mittellinie angeheftet ist, wodurch sie den Sinus sagittalis superior umschließt. Die Falx senkt sich vertikal in den Interhemisphärenspalt. Sie ist frontal, wo sie an der Crista galli angeheftet ist, schmaler und dehnt sich nach posterior hin allmählich weiter in die Tiefe aus.

Der konkave inferiore „freie“ Rand der Falx enthält den Sinus sagittalis inferior. In seinem Verlauf nach posterior begrenzt der untere Rand der Falx einen breiten offenen Spalt oberhalb von Corpus callosum und Gyrus cinguli. Dieser offene Spalt erlaubt potenziell die Verschiebung von Hirngewebe und Blutgefäßen von einer Seite auf die andere. Die Öffnung ist frontal am breitesten und verschmälert sich graduell bis zu dem Punkt, wo die Falx in den Apex des Tentoriums übergeht.

Das **Tentorium cerebelli** ist ein zeltförmiges Gebilde der Dura, das sich von da, wo es sich mit der Falx verbindet und seine beiden sich vereinigenden Durablätter den Sinus rectus umschließt, nach inferolateral ausdehnt. Der Sinus rectus verläuft nach posteroinferior zum Confluens sinuum, wo er mit dem Sinus sagittalis superior und den Sinus transversus zusammenkommt.

Das Tentorium ist lateral an den Felsenbeinkanten angeheftet, anteroinferior am Dorsum sellae und posterior am Os occipitale. Seine zwei konkaven medialen Kanten begrenzen eine breite U-förmige Öffnung, den **Tentoriumschlitz** oder Incisura tentorii (> Abb. 3.2). Verlagerung von Hirngewebe und begleitenden Blutgefäßen aus den supratentoriellen Kompartimenten oder der hinteren Schädelgrube durch den Tentoriumschlitz kann in beide Richtungen erfolgen: nach oben oder nach unten.

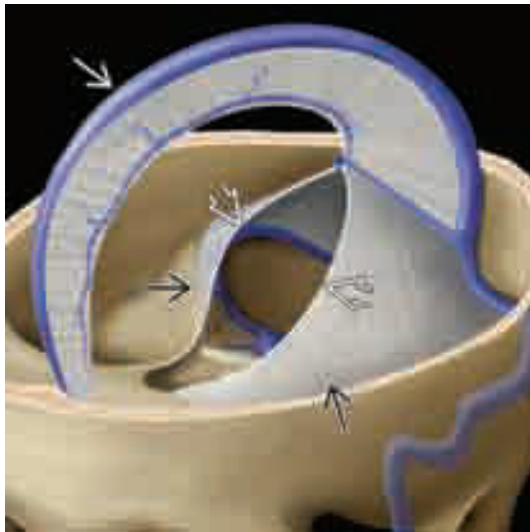


Abb. 3.1 Die Falx cerebri (gerader weißer Pfeil) teilt das supratentorielle Kompartiment in zwei Hälften. Das Tentorium (gerade schwarze Pfeile) trennt das supra- vom intratentoriellen Kompartiment. Der mediale Rand des Tentoriums bildet eine U-förmige Öffnung (offene Pfeile), den Tentoriumschlitz.

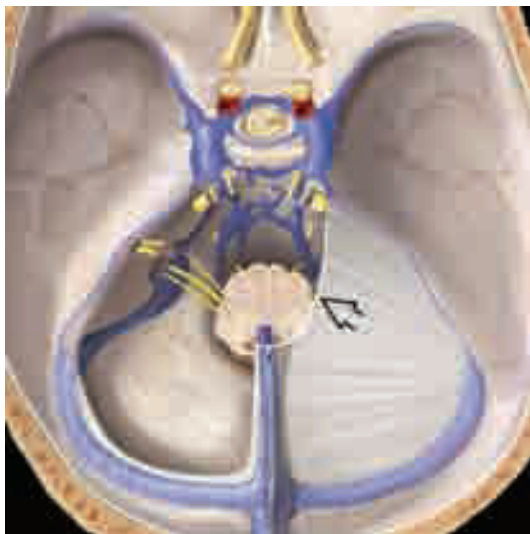


Abb. 3.2 Zur Darstellung der hinteren Schädelgrube wurde die rechte Hälfte des Tentoriums entfernt. Die belassene linke Tentoriumhälfte bildet den linken Rand des Tentoriumschlitzes (Pfeil).

Relevante Physiologie

Nach Fusion der Suturen und Schluss der Fontanellen befinden sich Gehirn, Liquor und Blut gemeinsam in demselben rigiden „Knochenkasten“. Zerebrales Blutvolumen, Perfusion und Liquorvolumen stehen in diesem abgeschlossenen System in einem empfindlichen Gleichgewicht. Unter normalen Bedingungen ist der Druck in Hirngewebe und Liquorräumen gleich.

Nach der **Monro-Kellie-Hypothese** ist die Summe der Volumina von Gehirn, Liquor und intrakraniell Blut innerhalb eines intakten Schädels konstant. Zunahme des einen sollte zu einer Abnahme von einem oder beiden der zwei anderen Bestandteile führen. Dementsprechend muss jede intrakranielle Volumenvermehrung durch Blutung, Ödem, Tumor usw. eine kompensatorische, gleich große Abnahme des Volumens der anderen Bestandteile nach sich ziehen.

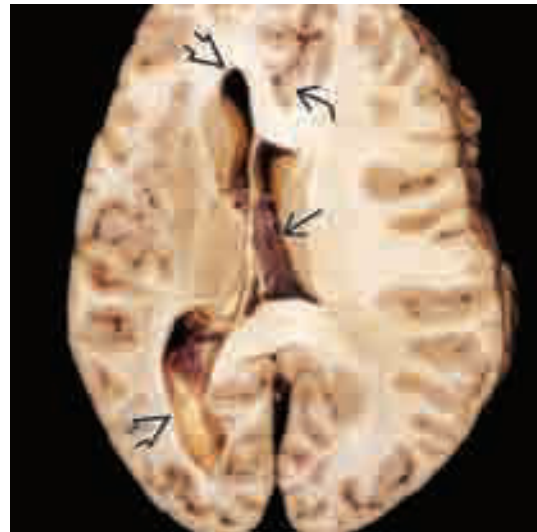

Abb. 3.3 Autopsiepräparat bei subfalziner Herniation. Der linke Seitenventrikel ist komprimiert (gerader Pfeil) und über die Mittellinie verlagert, ebenso wie der Gyrus cinguli (gebogener Pfeil). Der rechte Seitenventrikel (offene Pfeile) ist bei Blockade des Foramen Monroi aufgeweitet. (Mit frdl. Genehmigung von R. Hewlett, MD.)

Wenn einem intrakraniellen Kompartiment zusätzliches Volumen (Blut, Ödem, Tumor usw.) zugeführt wird, wird zunächst der Liquor in den Sulci und subarachnoidalen Zisternen ausgepresst. Der ipsilaterale Ventrikel wird komprimiert und dadurch schmaler. Wenn das intrakranielle Volumen weiter zunimmt, überschreitet die raumfordernde Wirkung schließlich die Kompensationsmöglichkeiten des Gehirns und der intrakranielle Druck (ICP) nimmt zu.

Bei hinreichender Ausprägung der raumfordernden Wirkung verlagern sich schließlich Anteile des Gehirns und der Liquorräume mit begleitenden Blutgefäßen von ihrem originären Kompartiment in benachbarte Kompartimente und führen so zu (unter Umständen auch mehreren) Herniationen.

Zerebrale Herniationen können dann wiederum ihre eigene Kaskade von sekundären Folgen auslösen. Parenchym, Hirnnerven und/oder Blutgefäße können am benachbarten harten Knochen oder der Dura komprimiert werden. Sekundäre Ischämien, manifeste Hirninfarkte, Hirnnervenschäden und fokale neurologische Ausfälle sind mögliche Folgen.

HINWEIS

Bei ausbleibender oder ineffektiver Therapie kann ein solcher Zustand – eigentlich ein „Kompartmentsyndrom des Gehirns“ – zu schweren neurologischen Defiziten oder zum Tod führen.

3.1.1 Subfalzine Herniation

Terminologie und Ätiologie

Die subfalzine Herniation (SFH) ist die häufigste und am einfachsten zu verstehende zerebrale Herniation. Bei einfacher, unkomplizierter SFH führt eine expandierende supratentorielle Raumforderung zu einer beginnenden Verlagerung des Gehirns hin zur Gegenseite. Die Herniation tritt ein, wenn die betroffene Hemisphäre sich unter dem „freien“ unteren Rand der Falx über die Mittellinie schiebt und auf die andere Seite ausdehnt (> Abb. 3.3, > Abb. 3.5).

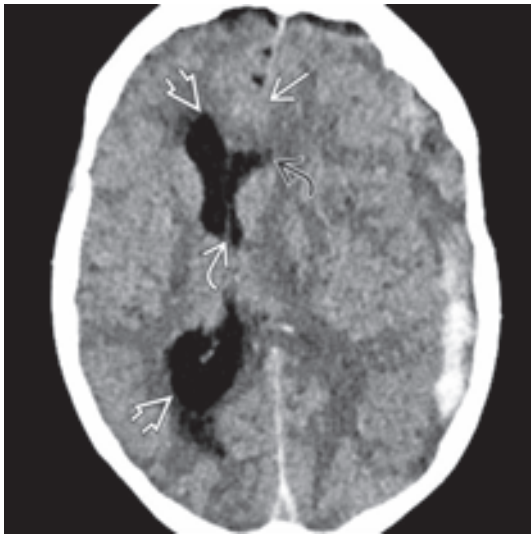

Abb. 3.4 Die Nativ-CT zeigt ein Subduralhämatom (SDH) mit subfalziner Herniation des Gyrus cinguli (offene Pfeile), Kompression des linken Seitenventrikels (gebogener schwarzer Pfeil), Foramen Monroi-Blockade (gebogener weißer Pfeil) und aufgestautem Seitenventrikel (gerader Pfeil).

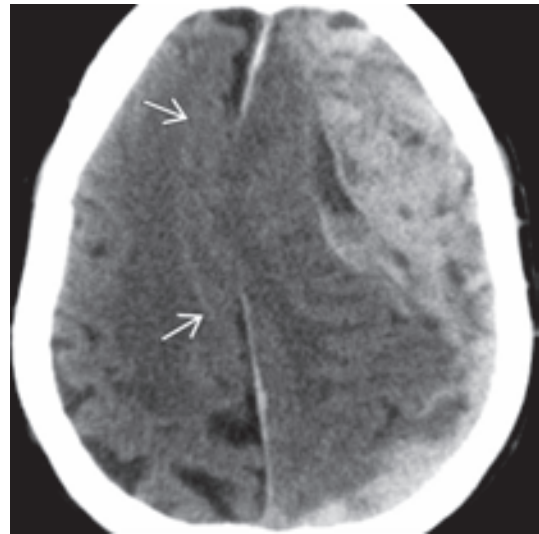


Abb. 3.6 80-jähriger Patient unter antikoagulativer Therapie nach Sturz aus Bodenhöhe. Die Nativ-CT zeigt eine sich rapide entwickelnde akute subdurale Blutung und die subfalzine Herniation des Gyrus cinguli (Pfeile) unter die Falx, die durch die raumfordernde Wirkung bogig verlagert wird.

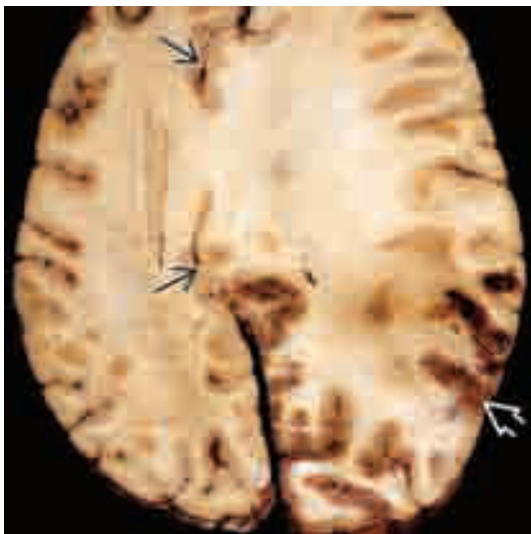


Abb. 3.5 Im Autopsiepräparat massive Schwellung der linken Hemisphäre mit subfalziner Herniation des Gyrus cinguli (gerade Pfeile). Zudem sekundärer hämorrhagischer Posteriorinfarkt (offener Pfeil) aufgrund einer deszendierenden transtentoriellen Herniation (DTH). (Mit frdl. Genehmigung von R. Hewlett, MD.)

Bildgebung

Aufgrund der Raumforderung wird Hirngewebe von einer Seite auf die andere gedrückt. Der ipsilaterale Ventrikel ist komprimiert und über die Mittellinie verlagert, der kontralaterale Ventrikel dagegen erweitert (> Abb. 3.4). Gyrus cinguli und die begleitenden Aa. cerebri anteriores hernieren unter die Falx (> Abb. 3.6).

Komplikationen

Eine Frühkomplikation der SFH ist ein einseitiger Hydrozephalus (> Kap. 34.4), der sich in der Nativ-CT als Vergrößerung des kontralateralen Seitenventrikels darstellt. Bei progredienter Raumforderung wird der ipsilaterale Seitenventrikel zunehmend über die Mittellinie verlagert. Diese Verlagerung führt zunächst zur Deformierung, dann zum Abknicken und schließlich zur Okklusion des Foramen Monroi.

Der Plexus choroideus des kontralateralen Seitenventrikels sezerniert weiterhin Liquor. Da mit dem Foramen Monroi der Ausflussweg des Liquors verlegt ist, dehnt sich der Seitenventrikel aus (> Abb. 3.8). Der schwere unilaterale obstruktive Hydrozephalus reduziert die Drainage von extrazellulärer Flüssigkeit in die tiefen subependymalen Venen, sodass die Flüssigkeit im periventrikulären Marklager akkumuliert, was sich in der Nativ-CT als periventrikuläre Hypodensität mit unscharfer Berandung des Seitenventrikels darstellt.

Bei ausgeprägter SFH kann die hernierende A. cerebri anterior gegen den unteren „freien“ Rand der Falx cerebri gepresst und dadurch okkludiert werden, was zu Infarzierung des Gyrus cinguli führt (> Kap. 3.2.3).

Subfalzine Herniation

Ätiologie und Pathologie

- Unilaterale hemisphärielle Raumforderung
- Gehirn schiebt sich unterhalb der Falx über die Mittellinie

Epidemiologie

- Häufigster zerebraler Herniationstyp

Bildgebung

- Gyrus cinguli, A. cerebri anterior, innere Hirnvenen über die Mittellinie verlagert
- Foramen Monroi geknickt und verlegt
- Ipsilateraler Ventrikel komprimiert, kontralateraler Seitenventrikel dilatiert

Komplikationen

- Obstruktiver Hydrozephalus
- Sekundärer Infarkt der A. cerebri anterior

3.1.2 Deszendierende transtentorielle Herniation

Transtentorielle Herniation bedeutet die Verlagerung von Teilen des Gehirns durch den Tentoriumschlitz. Dies kann in beiden Richtungen auftreten, von oben nach unten oder von unten nach oben. Allerdings sind deszendierende transtentorielle

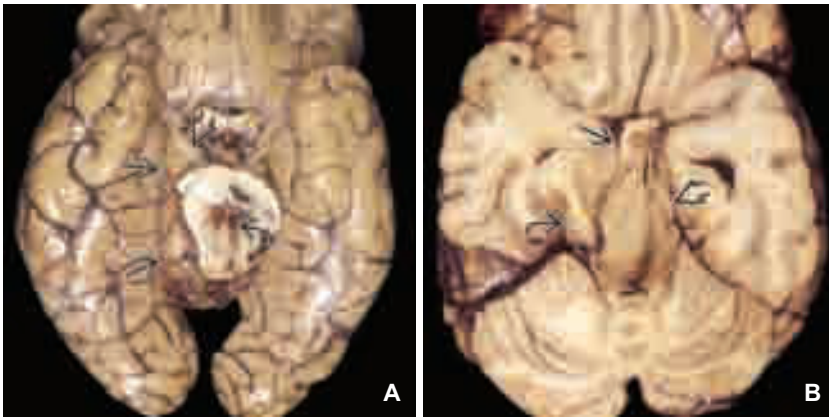


Abb. 3.7 A) Die Autopsie zeigt eine DTH. Rechter Uncus und Hippocampus sind nach medial verlagert und weisen (aufgrund von Druckeinwirkung durch die Kante des Tentoriumschlitzes) eine „Einkerbung“ auf (gerade Pfeile). Der N. III wird durch den hernierenden Temporallappen komprimiert (offener Pfeil). Zudem zeigt sich eine Einblutung in das Mittelhirn („Duret-Blutung“, gebogener Pfeil).

B) Der Sektionsbefund zeigt die Herniation des Uncus (gerader Pfeil) und des Hippocampus (gebogener Pfeil) mit Kompression des Mittelhirns gegen den kontralateralen Tentoriumrand (Kernohan-Kerbe, offener Pfeil). (Mit frdl. Genehmigung von R. Hewlett, MD.)

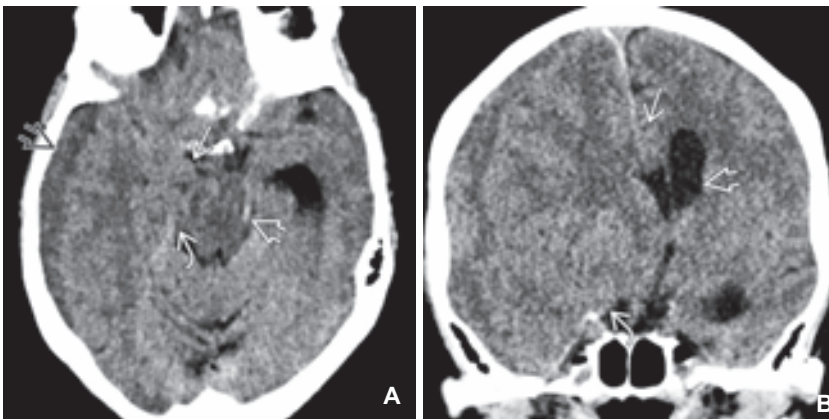


Abb. 3.8 A) Die axiale Nativ-CT zeigt ein subakutes Subduralhämatom (offener schwarzer Pfeil) mit DTH von Uncus (gerader Pfeil) und Hippocampus (gebogener Pfeil). Das Mittelhirn wird gegen die gegenüberliegende Kante des Tentoriumschlitzes gepresst (offener weißer Pfeil).

B) In koronarer Rekonstruktion zeigt sich die Herniation des Gyrus cinguli unter der Falx cerebri (gerader Pfeil) und die Uncusherniation in die supraselläre Zisterne (gebogener Pfeil). Der kontralaterale Seitenventrikel ist aufgestaut und erweitert (offener Pfeil).

Herniationen aufgrund supratentorieller Raumforderungen weitaus häufiger als ascendierende.

Terminologie und Ätiologie

Die deszendierende transtentorielle Herniation (DTH) ist der zweithäufigste intrakranielle Herniationstyp. Sie entsteht aufgrund von hemisphäriellen Raumforderungen, die initial zu einer Verschiebung von Gehirngewebe von einer Seite zur anderen (d.h. SFH) geführt haben. Bei weiter zunehmender Raumforderung wird der Uncus des Temporallappens nach medial gedrückt und dringt in die supraselläre Zisterne vor. Der Hippocampus folgt bald nach und verlegt die ipsilaterale Cisterna quadrigemina. Steigt die raumfordernde Wirkung noch weiter, hernieren Uncus und Hippocampus nach unten durch den Tentoriumschlitz (➤ Abb. 3.7).

Die DTH kann unilateral oder bilateral auftreten. Zu **unilateraler DTH** kommt es, wenn eine hemisphärielle Raumforderung Uncus und Hippocampus des ipsilateralen Temporallappens über die Kante des Tentoriumschlitzes drückt. Bei **bilateraler DTH** werden beide Temporallappen nach medial verlagert.

Eine „vollständige“ oder „zentrale“ **deszendierende Herniation** tritt dann ein, wenn die supratentorielle raumfordernde Wirkung so stark wird, dass Hypothalamus und Chiasma opticum gegen die Schädelbasis gedrückt werden, **beide** Temporallappen hernieren und der Tentoriumschlitz durch verschobenes Gewebe vollständig verlegt wird (➤ Abb. 3.9).

Bildgebung

Das axiale CT bei beginnender unilateraler DTH zeigt die Medialverlagerung des Uncus und die partielle Verlegung der ipsilateralen

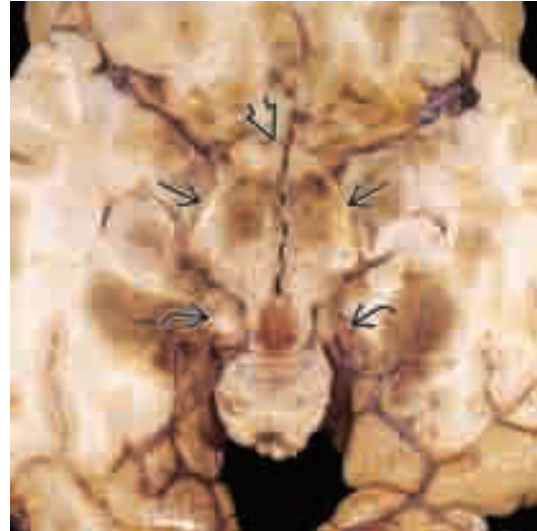


Abb. 3.9 Dieser Autopsiebefund bei kompletter bilateraler („zentraler“) DTH zeigt die komplette Verlegung der suprasellären Zisterne durch den nach unten verlagerten Hypothalamus (offener Pfeil). Uncus (gerade Pfeile) und Hippocampus (gebogene Pfeile) beider Temporallappen sind nach medial und inferior in den Tentoriumschlitz herniert. (Mit frdl. Genehmigung von R. Hewlett, MD.)

suprasellären Zisterne (➤ Abb. 3.8A). Mit fortschreitender DTH herniert auch der Hippocampus nach medial über den Rand des Tentoriums, wobei er die Cisterna quadrigemina einengt und das Mittelhirn auf die gegenüberliegende Seite des Schlitzes schiebt (➤ Abb. 3.8B). In schweren Fällen kann das Temporalhorn sogar fast bis zur Mittellinie verlagert sein (➤ Abb. 3.13A).

Bei **bilateraler DTH** hernieren beiden Temporallappen nach medial durch den Tentoriumschlitz. Bei **zentraler deszendierender**

Herniation sind beide Hirnhälften so geschwollen, dass alle zentral gelegenen Gehirnteile gegen die Schädelbasis gepresst werden. Die basalen Zisternen sind vollständig obliteriert, Hypothalamus und Chiasma opticum werden an der Sella turcica gequetscht und die supraselläre Zisterne und die Cisterna quadrigemina sind vollständig verstrichen (> Abb. 3.9, > Abb. 3.13B). In den medialen Temporal- und posterioren Frontallappen kommt es zur akuten Ischämie (> Abb. 3.10).

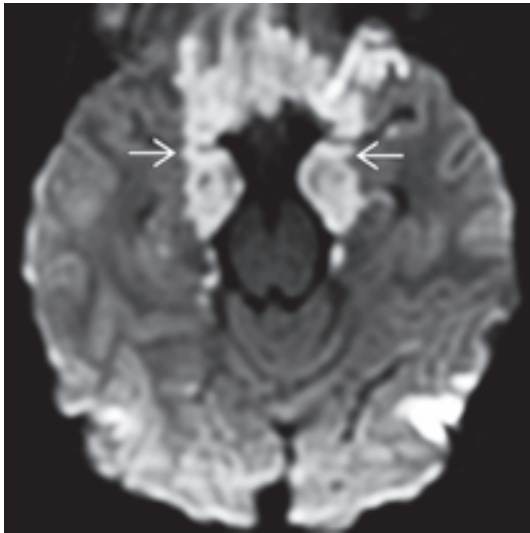


Abb. 3.10 In der DWI nach zentraler DTH zeigt sich eine Diffusionsrestriktion in diesen Arealen (Pfeile).

Bei kompletter (zentraler) bilateraler DTH wird das Mittelhirn von beiden Seiten komprimiert und zusammengedrückt. Außerdem wird es nach inferior verlagert und drückt dadurch den Pons nach unten. Der Winkel zwischen Mittelhirn und Oberkante des Pons reduziert sich dabei graduell von fast 90° auf fast 0° (> Abb. 3.11, > Abb. 3.13B). In der Terminalphase der zentralen Herniation drückt der Pons schließlich die Kleinhirntonsillen durch das Foramen magnum (> Abb. 3.12, > Abb. 3.14A).

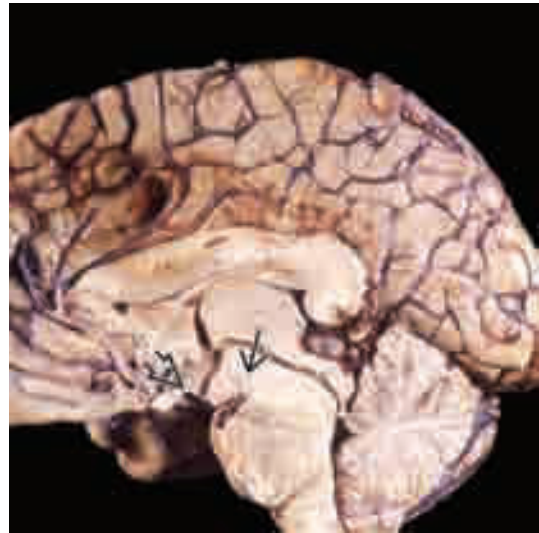


Abb. 3.11 Vollständige DTH mit Abknickung des Mittelhirns nach inferior (gerader Pfeil) Der Hypothalamus wird auf das Dorsum sellae gepresst (offener Pfeil). (Mit frdl. Genehmigung von R. Hewlett, MD.)

Abb. 3.12 A) Die MP-RAGE zeigt eine komplette DTH mit Verlegung der suprasellären Zisterne (gebogener Pfeil), Verlagerung des Mittelhirns nach inferior (gerader Pfeil) und tonsilläre Herniation (offener Pfeil).

B) Die axiale T1w desselben Patienten zeigt die Obliteration der suprasellären Zisterne (gebogener Pfeil) und die hernierenden Temporallappen, die das Mittelhirn komprimieren (gerade Pfeile).

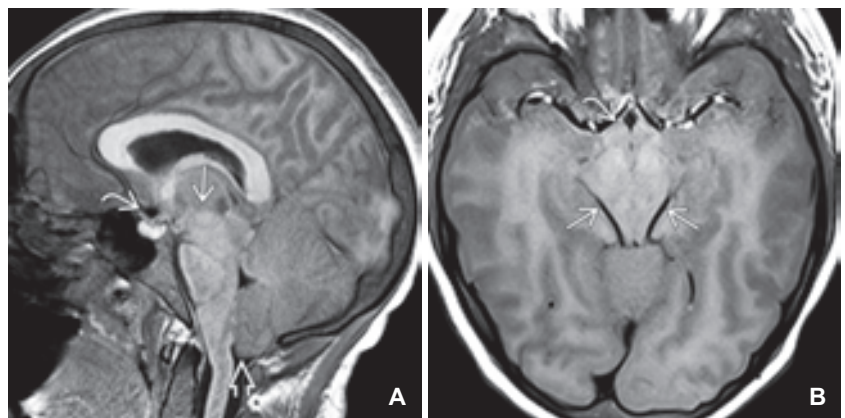
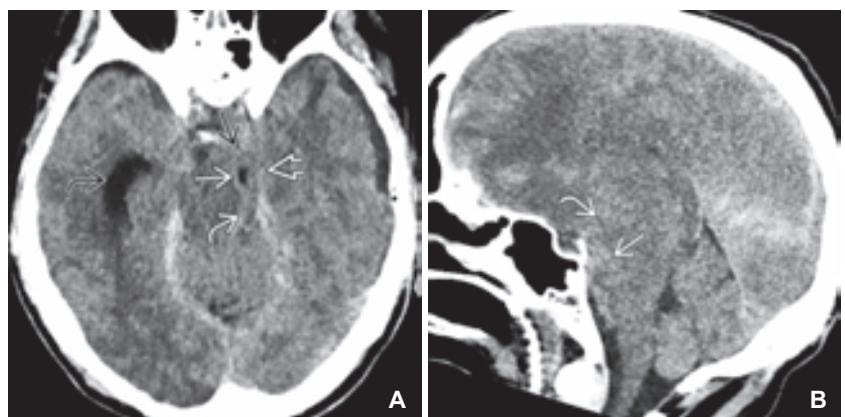


Abb. 3.13 A) Ausgeprägte unilaterale DTH in der Nativ-CT. Uncus (gerader schwarzer Pfeil) und Hippocampus (gebogener weißer Pfeil) des linken Temporallappens sind nach medial über den Tentoriumrand herniert (offener Pfeil). Das Temporalhorn (gerader weißer Pfeil) des komprimierten Seitenventrikels liegt beinahe in der Mittellinie. Das kontralaterale Temporalhorn ist aufgeweitet (gebogener schwarzer Pfeil).

B) Die sagittale Nativ-CT zeigt das nach inferior verlagerte Mittelhirn (gebogener Pfeil). Der normalerweise fast rechte Winkel zwischen Vorderrand des Mittelhirns und Oberkante des Pons ist aufgehoben (gerader schwarzer Pfeil).



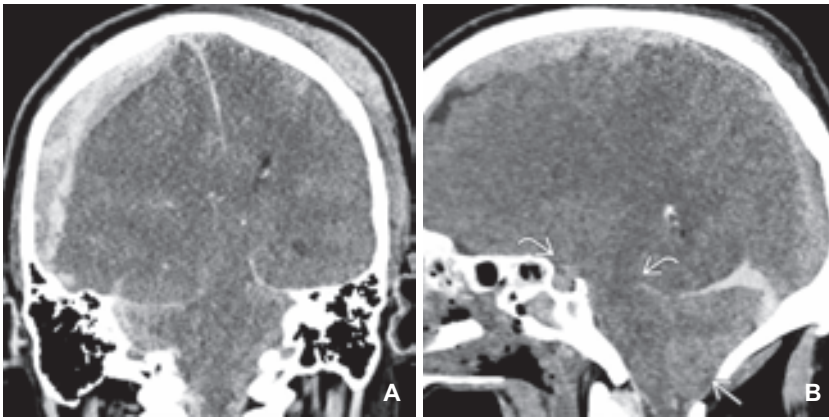


Abb. 3.14 A) In koronarer Reformatierung zeigt sich die ausgeprägte subfalzine und descendierende Herniation. Die raumfordernde Wirkung ist so hochgradig, dass der untere Anteil der Falx durchgebogen und das Tentorium nach innen verlagert wird. Der Tentorienschlitz ist durch das hernierende Gewebe komplett verlegt. **B)** In sagittaler Reformatierung wird die komplette Obliteration der basalen Zisternen (gebogene Pfeile) durch die vollständige DTH gut erkennbar. Die Kleinhirntonsillen sind durch das Foramen magnum nach unten verschoben (gerader Pfeil).

Komplikationen

Selbst bei milder DTH kann der N. oculomotorius (HN III) auf seinem Weg von der Fossa interpeduncularis nach anterolateral zum Sinus cavernosus komprimiert werden (> Abb. 3.7A). Dies kann eine **Oculomotoriusparese mit Pupillenstörung** verursachen (> Abb. 3.15).

Allerdings treten bei DTH auch schwerere Komplikationen auf. Der nach inferomedial verlagerte Temporallappen drückt die A. cerebri posterior unter den Tentorienschlitz. Sie zieht dann wieder zurück nach oben, kreuzt den medialen Rand des Tentoriums (> Abb. 3.16) und kann dabei abgeknickt und schließlich okkludiert werden. Es resultiert ein **sekundärer (okzipitaler) Posteriorinfarkt** (> Abb. 3.17).

Der hernierende Temporallappen verdrängt das Mittelhirn zur Gegenseite und presst dabei den kontralateralen Hirnschenkel gegen die harte, messerartige Kante des Tentoriums, was zu einer **Kernohan-Kerbe** führt (> Abb. 3.15). Die druckbedingte Ischämie führt zu einer ipsilateralen (nicht kontralateralen) Hemiplegie – als „falsches“ Lokalisierungszeichen bezeichnet.

Eine schwere uni- oder bilaterale DTH kann Drucknekrosen von Uncus und Hippocampus verursachen. Die von oben nach unten gerichtete raumfordernde Wirkung verlagert das Mittelhirn und schließt den pontomesencephalen Winkel. Perforierende Arterien aus dem Basilariskopf werden dadurch komprimiert und nach kaudalwärts gedrängt, bis sie schließlich okkludieren und so einen sekundären hämorrhagischen Mittelhirninfarkt, die sog. **Duret-Blutung**, verursachen (> Abb. 3.7A).

Bei vollständiger bilateraler DTH werden perforierende Arterien aus dem Circulus Willisii an der zentralen Schädelbasis komprimiert und ebenfalls okkludiert, was zu **Hypothalamus- und Basalganglieninfarkten** führt (> Abb. 3.32). Im weiteren Verlauf nimmt das Ödem in den Großhirnhemisphären noch zu, der intrakranielle Druck steigt rapide – ein Teufelskreis. Sobald der erhöhte Druck den intraarteriellen Druck übersteigt, reduziert sich die Gehirnperfusion drastisch und sistiert schließlich, sodass am Ende der **Hirntod** eintritt (> Kap. 3.2.5).

Deszendierende transtentorielle Herniation

Terminologie und Pathologie

- Unilaterale DTH: Temporallappen (Uncus, Hippocampus) wird durch den Tentorienschlitz gedrückt
- Schwere bilaterale DTH = „komplette“ oder „zentrale“ Herniation: Hypothalamus und Chiasma an der Sella plattgedrückt

Epidemiologie

- Zweithäufigster Herniationstyp

Bildgebung

- Unilaterale DTH
 - Supraselläre Zisterne erst eingeeengt, dann vollständig verlegt
 - Hernierender Temporallappen drückt Mittelhirn zur Gegenseite
- Bilaterale DTH
 - Basale Zisternen komplett aufgebraucht
 - Mittelhirn nach unten gedrückt, von beiden Seiten komprimiert

Komplikationen

- HN-III-Kompression, → Pupillenstörung, HN-III-Parese
- Sekundärer okzipitaler (Posterior)-Infarkt ± Hypothalamus-, Hirnbasisinfarkte
- Gegenseitiger Hirnschenkel komprimiert (Kernohan-Kerbe)
- Mittelhirnblutung (Duret-Blutung)

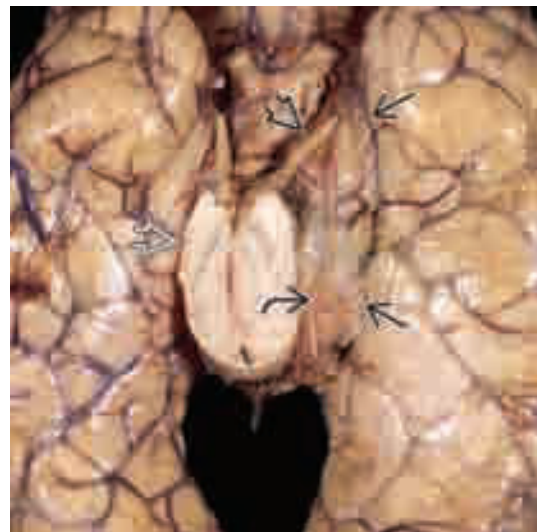

Abb. 3.15 Herniation des Temporallappens am Tentorium (gerade Pfeile) mit Kompression des HN III (offener schwarzer Pfeil) und HN IV (gebogener Pfeil). Mesencephale Kernohan-Kerbe (offener weißer Pfeil). (Mit frdl. Genehmigung von E.T. Hedley-Whyte, MD.)

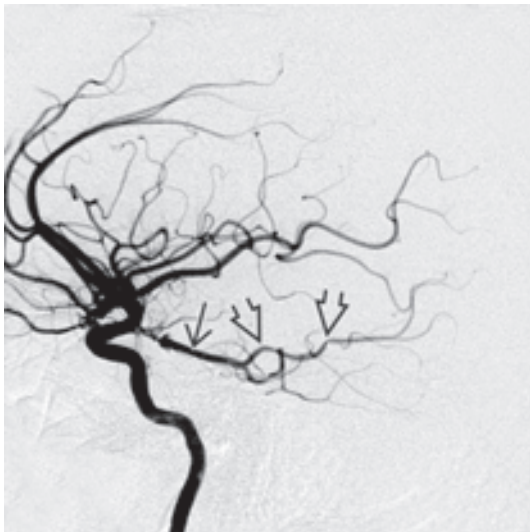


Abb. 3.16 Bei DTH ist die proximale A. cerebri posterior (gerader Pfeil) nach unten durch den Tentoriumschlitz verlagert, „geknickt“ (offene Pfeile) und verläuft über die Kante des Tentoriums. (Mit frdl. Genehmigung von R. Hewlett, MD.)

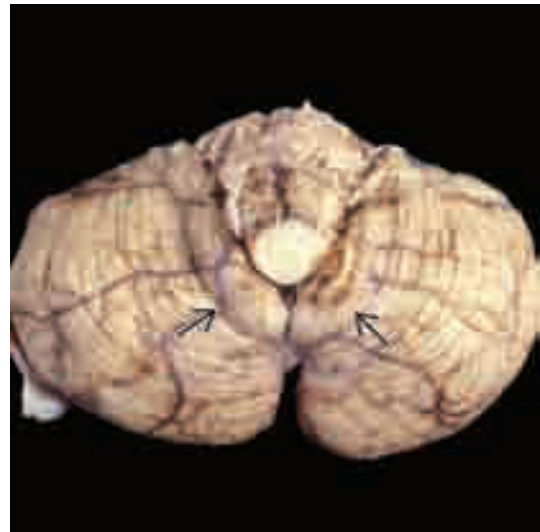

Abb. 3.18 Nach inferior verlagerte und durch die Knochenkante des Foramen magnum „eingekerbte“ Kleinhirntonsillen (Pfeile) bei tonsillärer Herniation. (Mit frdl. Genehmigung von R. Hewlett, MD.)

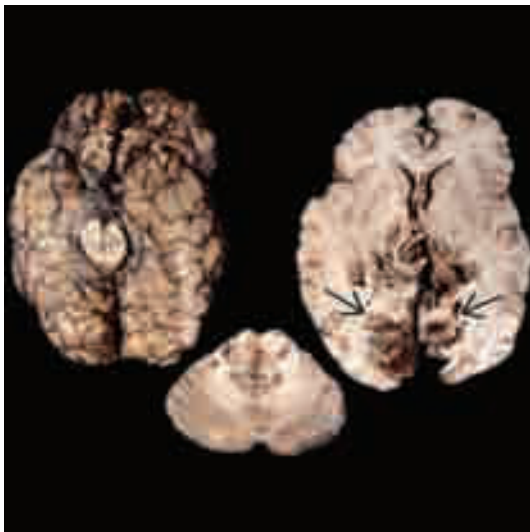


Abb. 3.17 Bilaterale zentrale DTH mit konsekutiven Posteriorinfarkten (Pfeile) im Autopsiepräparat. (Mit frdl. Genehmigung von R. Hewlett, MD.)

3.1.3 Tonsilläre Herniation

Bei Raumforderungen in der hinteren Schädelgrube treten zwei Herniationstypen auf: tonsilläre Herniation und ascendierende transtentorielle Herniation, wobei erstere häufiger vorkommt.

Terminologie und Ätiologie

Bei tonsillärer Herniation werden die Kleinhirntonsillen nach inferior verlagert und in das Foramen magnum gepresst (> Abb. 3.18). Eine tonsilläre Herniation kann kongenital auftreten (z. B. bei Chiari-I-Malformation) oder erworben sein.

Die erworbene tonsilläre Herniation tritt in zwei Konstellationen auf. Der häufigste Grund ist eine expandierende Raumforderung der hinteren Schädelgrube, die die Tonsillen nach unten in das Foramen magnum drückt. Eine Kaudalverlagerung der Tonsillen tritt zudem auch bei Liquorunterdrucksyndromen auf. Dabei werden die Tonsillen durch den pathologisch niedrigen intraspidalen Drucks nach unten gezogen (> Kap. 34).

Bildgebung

Die tonsilläre Herniation kann in der Nativ-CT schwierig zu diagnostizieren sein. Im Foramen magnum sind Medulla und Kleinhirntonsillen normalerweise von Liquor umspült. Die Herniation einer oder beider Tonsillen in das Foramen magnum führt zu einer kompletten oder vollständigen Verdrängung des Liquors aus der Cisterna magna (> Abb. 3.19A).

In der MRT lässt sich eine tonsilläre Herniation wesentlich leichter erkennen. In der Sagittalebene richten sich die normalerweise horizontal verlaufenden Folia der Tonsillen mehr vertikal

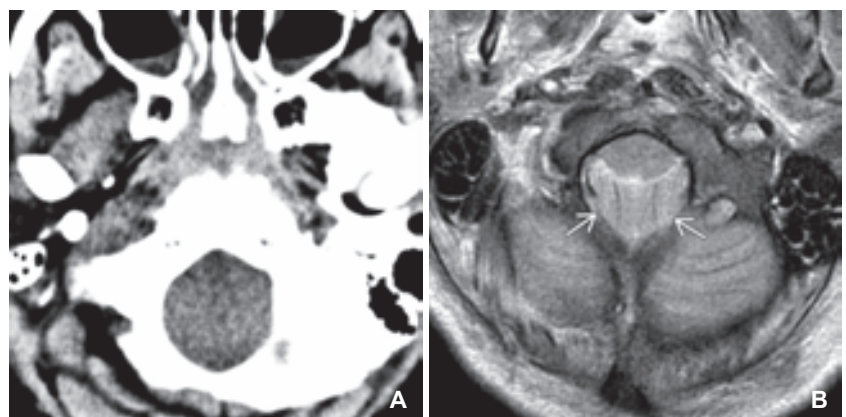


Abb. 3.19 A) Die Nativ-CT eines Patienten mit tonsillärer Herniation zeigt lediglich die Obliteration des Liquorraums innerhalb des Foramen magnum. B) Die korrespondierende T2w zeigt, dass die Tonsillen (Pfeile) das Foramen magnum ausfüllen und die Medulla nach anterior verlagern.

aus und der untere Teil der Tonsillen wird länglich-spitz. Liegen die Tonsillen mehr als 5 mm unterhalb des Foramen magnum, ist das in der Regel pathologisch, insbesondere wenn sie eine zapfenförmige oder spitze (anstelle ihrer normalerweise runden) Form aufweisen.

Axiale T2-Scans zeigen die in das Foramen magnum gepressten Tonsillen, der Liquorraum der Cisterna magna ist verlegt und die Medulla nach anterior verlagert (➤ Abb. 3.19B).

Komplikationen

Verschlusshydrozephalus und Tonsillennekrosen sind mögliche Komplikationen der tonsillären Herniation.

Tonsilläre Herniation

Ätiologie und Pathologie

- Häufigster Herniationstyp der hinteren Schädelgrube
- Kann kongenital auftreten (Chiari I) oder erworben sein
- Erworben
 - Am häufigsten = aufgrund einer Raumforderung der hinteren Schädelgrube
 - Weniger häufig = Liquorunterdrucksyndrom
 - Selten = schwere zentrale DTH, Hirntod

Bildgebung

- Eine oder beide Tonsillen > 5 mm unterhalb des Foramen magnum
- Liquorraum im Foramen magnum aufgebraucht
- Foramen magnum in der axialen Nativ-CT oder T2w durch Gewebe verlegt
- Kaudaler Rand der Tonsillen spitz oder zapfenförmig in der sagittalen T1w

Komplikationen

- Obstruktiver Hydrozephalus
- Tonsillennekrose

3.1.4 Aszendierende transtentorielle Herniation

Terminologie und Ätiologie

Bei der aszendierenden transtentoriellen Herniation (ATH) werden Kleinhirnwurm und Kleinhirnhemisphären nach oben durch den Tentoriumschlitz gedrückt und „aszendieren“ in das supratentorielle Kompartiment. Das nach superior hernierende Kleinhirn wird zuerst abgeflacht und verschoben, dann verlegt es die Cisterna quadrigemina und komprimiert das Mittelhirn (➤ Abb. 3.20).

ATH ist weitaus weniger häufig als DTH. ATH kann durch jedwede expandierende Raumforderung der hinteren Schädelgrube verursacht werden, jedoch eine neoplastische Genese häufiger als eine traumatische.

Bildgebung

Das axiale Nativ-CT zeigt die Obliteration des Liquorraums in der Cisterna supracerebellaris, die zerebellären Sulci sind verstrichen (➤ Abb. 3.21). Die Cisterna quadrigemina wird durch das nach oben hernierende Zerebellum zunächst eingeengt und dann komplett verlegt (➤ Abb. 3.22). Wenn die Herniation weiter fortschreitet, wird das Tectum komprimiert und abgeflacht. Bei

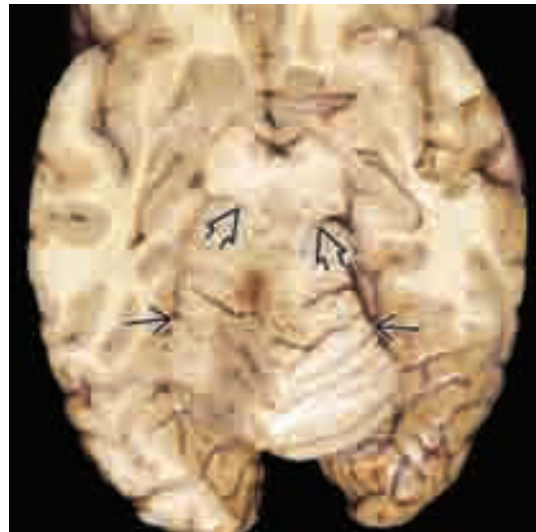

Abb. 3.20 Vermis und Zerebellum (gerade Pfeile) schieben sich nach oben zum Tentoriumschlitz und komprimieren das Mittelhirn/Tectum (offene Pfeile): aszendierende transtentorielle Herniation (ATH). (Mit frdl. Genehmigung von E.T. Hedley-Whyte, MD.)

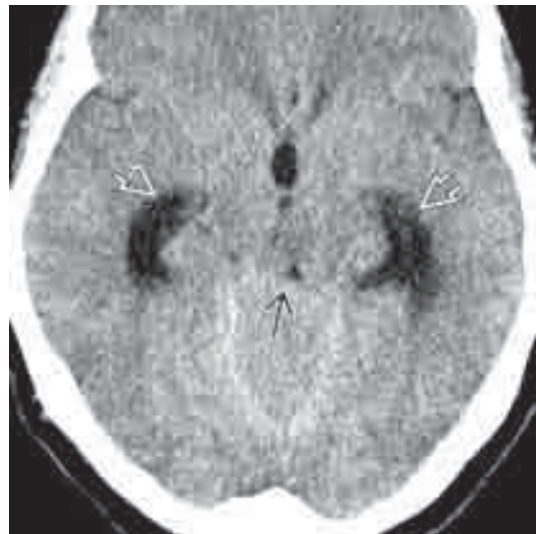


Abb. 3.21 Die Nativ-CT zeigt eine ATH mit Obliteration der Cisterna quadrigemina und Kompression des Tectums (gerader Pfeil). Man beachte den schweren obstruktiven Hydrozephalus (offene Pfeile).

schwerer Ausprägung kann das dorsale Mittelhirn konkav statt konvex erscheinen (➤ Abb. 3.20). Schließlich wird der gesamte Tentoriumschlitz durch Hirngewebe ausgefüllt und alle normalen anatomischen Landmarken verschwinden.

Komplikationen

Die häufigste Komplikation von ATH ist der akute obstruktive intraventrikuläre Hydrozephalus (➤ Kap. 34.4) durch Kompression des Aquädukts.

Aszendierende transtentorielle Herniation

Relativ selten

- Ursache: expansive Raumforderung der hinteren Schädelgrube
- Neoplasma > Trauma

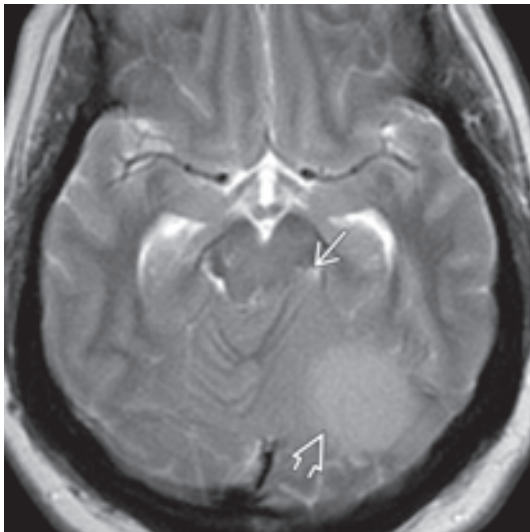


Abb. 3.22 Die T2w zeigt eine unilaterale ATH (gerader Pfeil) aufgrund einer Raumforderung (offener Pfeil), die die linke Kleinhirnhemisphäre nach superior durch den Tentoriumschlitz drückt.

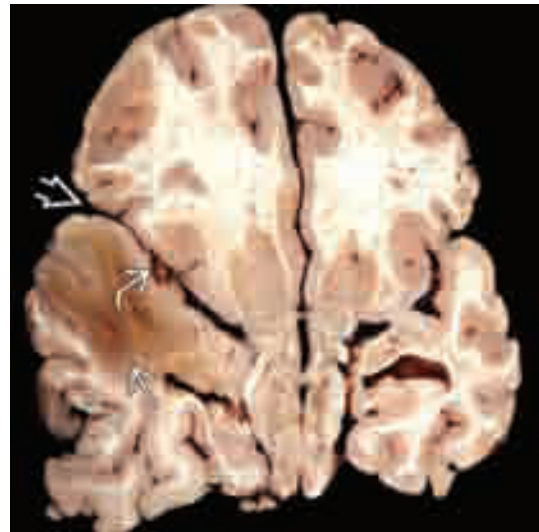


Abb. 3.23 Eine Raumforderung im Temporallappen (gerader Pfeil) schiebt die Sylvische Fissur und die A. cerebri media (gebogener Pfeil) nach oben über den großen Keilbeinflügel hinweg (offener Pfeil). (Mit frdl. Genehmigung von E.T. Hedley-Whyte, MD.)

- Zerebellum wird nach oben durch Tentoriumschlitz gedrückt
- Komprimiert und deformiert das Mittelhirn

Bildgebende Befunde

- Tentoriumschlitz durch Gewebe verlegt, Liquorraum aufgebraucht
- Cisterna quadrigemina, Tectum komprimiert/abgeflacht – schließlich komplett obliteriert

Komplikationen

- Hydrozephalus (durch Aquäduktkompression)

3.1.5 Andere Herniationssyndrome

Subfalzine, deszendierende/aszendierende transtentorielle und tonsilläre Herniationen machen die große Mehrzahl der zerebralen Herniationssyndrome aus. Seltener sind transalare und transdurale bzw. transkraniale Herniationen.

Transalare Herniation

Eine transalare Herniation entsteht, wenn Hirngewebe über den großen Keilbeinflügel (die Ala major) hinweg verschoben wird. Sie kann entweder aszendierend (am häufigsten) oder deszendierend sein.

Die **aszendierende transalare Herniation** wird durch große Raumforderungen in der **mittleren Schädelgrube** verursacht. Eine intraparenchymatöse oder große extraaxiale temporale Raumforderung verlagert einen Teil des Temporallappens zusammen mit der Sylvischen Fissur und der A. cerebri media nach oben und über den großen Keilbeinflügel (➤ Abb. 3.23).

Die **aszendierende transalare Herniation** lässt sich am besten in der MRT durch paramediane Sagittalschnitte darstellen. Den großen Keilbeinflügel erkennt man als die knöcherne Verbindung zwischen vorderer und mittlerer Schädelgrube. Die Äste der A. cerebri media und die Sylvische Fissur sind angehoben und der Gyrus temporalis superior ist über den großen Keilbeinflügel nach oben verschoben (➤ Abb. 3.24).

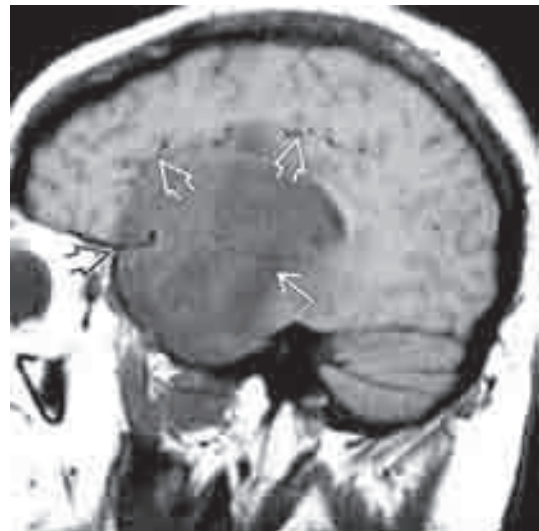


Abb. 3.24 Aszendierende transalare Herniation bei einer Raumforderung (gerader Pfeil), die die Sylvische Fissur und die A. cerebri media anhebt (offener weißer Pfeil) und den Temporallappen nach oben über den Keilbeinflügel drückt (offener schwarzer Pfeil).

Die **deszendierende transalare Herniation** wird durch eine große Raumforderung der **vorderen Schädelgrube** ausgelöst. Dabei wird der Gyrus rectus nach posteroinferior gedrückt, die Sylvische Fissur verlagert und die A. cerebri media nach hinten verschoben (➤ Abb. 3.25).

Transdurale/transkraniale Herniation

Dieser seltene Herniationstyp – im angloamerikanischen Sprachraum von Neurochirurgen manchmal als „brain fungus“ bezeichnet – ist potenziell lebensbedrohend. Damit er entstehen kann, müssen die Dura laziert, ein Kalottendefekt (Fraktur oder Kraniotomie) vorhanden und der intrakranielle Druck erhöht sein.

Traumatische transdurale/transkraniale Herniationen entstehen typischerweise bei Kleinkindern mit einer multifragmentären Schädelfraktur, wo durch die Gewalteinwirkung nach innen verlagerte Fragmente die Dura-Arachnoidea zerreißen. Wenn der

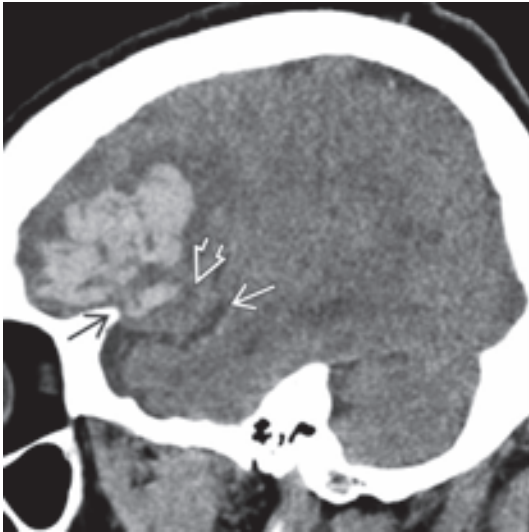

Abb. 3.25 Deszendierende transalare Herniation, bei der der Frontallappen (offener Pfeil) über den Keilbeinflügel hinweg geschoben (gerader schwarzer Pfeil) und die Sylvische Fissur nach posteroinferior verlagert wird (gerader weißer Pfeil).

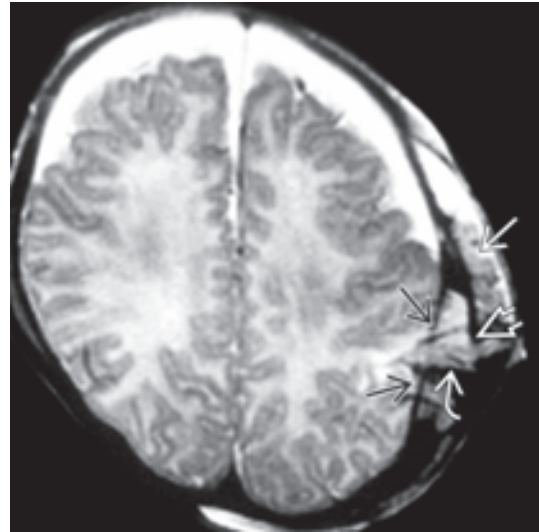


Abb. 3.27 Die axiale T2w eines Kindes nach Misshandlung zeigt die Ränder der zerrissenen Dura (gerade schwarze Pfeile) sowie Hirngewebe (gebogener Pfeil), das durch den Dura-/Arachnoideadefekt austritt und sich unter/über eine Trümmerfraktur der Kalotte ausdehnt (offener Pfeil). Unter der Kopfhaut ist extrakranielles mazeriertes Hirngewebe erkennbar (gerader weißer Pfeil).

intrakranielle Druck steigt, kann Hirngewebe durch die zerrissene Dura und die Frakturspalten in den subgalealen Raum austreten.

Iatrogen können transdurale/transkraniale Herniationen dann entstehen, wenn bei Patienten mit stark erhöhtem intrakraniellen Druck ein Bohrloch angelegt oder eine Kraniotomie bzw. Kraniektomie durchgeführt wird. Bei Eröffnung der Dura kann das unter Druck stehende Hirngewebe durch die durale und ossäre Lücke gepresst werden (➤ Abb. 3.26).

Die MRT zeigt diesen seltenen Herniationstyp am eindrucklichsten. Die defekte Dura stellt sich in der T2w als diskontinuierliche schwarze Linie dar. Hirngewebe, begleitende Gefäße und unterschiedliche Mengen an Liquor werden buchstäblich durch den Dura- und Kalottendefekt in den subgalealen Raum rausgepresst (➤ Abb. 3.27).

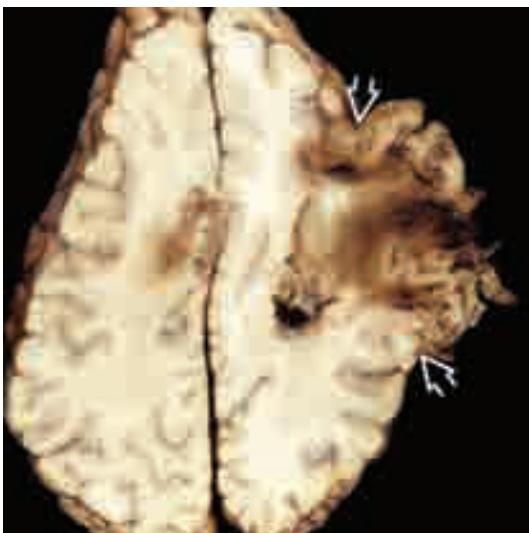


Abb. 3.26 Transdurale/transkraniale Herniation nach Autopsiefall. Der erhöhte intrakranielle Druck führte zur Extrusion von Hirngewebe durch einen großen Kraniektomiedefekt (Pfeile). (Mit frdl. Genehmigung von E.T. Hedley-Whyte, MD.)

Andere Herniationssyndrome

Azendierende transalare Herniation

- Häufigster transalarer Herniationstyp
- Bei Raumforderung in der mittleren Schädelgrube
- Sagittalschnitte (am besten zu erkennen auf paramedianen Schnitten): Sylvische Fissur, A. cerebri media entlang der/über die Ala major des Keilbeins hinweg verlagert
- Axialschnitte:
 - Sylvische Fissur, A. cerebri media nach vorn gebogen
 - Temporallappen wölbt sich in die vordere Schädelgrube

Deszendierende transalare Herniation

- Bei Raumforderung in der vorderen Schädelgrube
- Sagittalschnitte:
 - Sylvische Fissur, A. cerebri media nach posteroinferior verlagert
 - Frontallappen über die Ala major hinweg nach posterior verlagert
- Axialschnitte:
 - Gyrus rectus nach posterior gedrückt
 - A. cerebri media nach rückwärts gebogen

Transkraniale/transdurale Herniation

- Bei erhöhtem intrakraniellen Druck + Knochenlücke + Riss in Dura-Arachnoidea
- Ursachen:
 - Mehrfragmentäre Frakturen, oft Impressionsfrakturen
 - Kraniektomie
- Hirngewebe durch Knochenlücke nach subgaleal extrudiert
- Am besten zu erfassen auf axialer T2w-MRT

Einführung in Neoplasien, Zysten und tumorähnliche Läsionen

Die weltweit bekannteste Klassifikation der Hirntumoren wurde von der Weltgesundheitsorganisation (WHO) entwickelt. Seit 1986 treffen sich ungefähr alle 7 Jahre renommierte Neuropathologen, um die Klassifikation und Graduierung von Hirntumoren zu diskutieren. Die Ergebnisse werden als WHO-Klassifikation der Tumoren des Zentralnervensystems durch die International Agency for Research on Cancer (IARC) publiziert.

Die 4. Edition der WHO-Klassifikation wurde 2007 veröffentlicht und beinhaltete acht neue Tumorentitäten sowie vier neue Varianten. Die Aktualisierung von 2016, auf der dieser Text beruht, stellt einen dramatischen Paradigmenwechsel in der Klassifikation von Hirntumoren dar.

Alle vorangehenden Systeme basierten auf der Vorstellung, dass Tumoren aufgrund ihrer phänotypischen Ähnlichkeiten oder der vermuteten ursprünglichen Zelllinie klassifiziert werden können. Dabei handelte es sich überwiegend um mikroskopische Merkmale und immunhistochemisch nachgewiesene Expressionen zellinassoziierter Proteine. Anhand ihrer Differenzierung wurden die Tumoren in fünf Grade (I–V) eingeteilt. Es wurde somit angenommen, dass Astrozytome aus Astrozyten und Oligodendrogliome aus Oligodendrozyten usw. entstehen (> Abb. 16.1).

Grundlegende Fortschritte in der Tumorgenetik (wie Daten aus dem Cancer Genome Atlas, genomweite Assoziationsstudien und next-generation sequencing panels) haben jedoch die Klassifikation von ZNS-Neoplasien grundlegend verändert. Es wird nun angenommen, dass die meisten primären ZNS-Tumoren aus

genetisch veränderten Stammzellen entstehen (> Abb. 16.2). Die aktualisierte WHO-Klassifikation von 2016 implementiert daher nun sowohl genotypische als auch phänotypische (also histologische) Parameter.

Die zunehmende Verfügbarkeit von immunhistologischen Surrogatparametern zur Bestimmung molekulargenetischer Veränderungen von ZNS-Tumoren macht die Anwendung der neuen Klassifikation zu einem essenziellen Bestandteil der modernen Neuropathologie. Die Kenntnis dieser neuen Kriterien ist sowohl für Radiologen als auch klinische Neurowissenschaftler essenziell.

16.1 Klassifikation und Graduierung der ZNS-Neoplasien

Historisch gesehen wurden Hirntumoren sowohl klassifiziert als auch graduiert. Dabei teilten die Klassifikationen die ZNS-Neoplasien traditionell in separate Kategorien ein, die auf histologischen Gemeinsamkeiten von Tumorzellen mit normalen oder embryonalen Bestandteilen des Nervensystems beruhten.

Die aktuelle Hirntumorklassifikation basiert auf einer Kombination aus histologischer und molekularer Diagnostik. Dabei existieren zwei wesentliche Pfade zur Bestimmung der genetischen Strukturen von Hirntumoren: 1. durch direkte Untersuchung der mutierten DNA und 2. durch die Immunhistochemie, mit deren Hilfe die Effekte der mutierten Gene auf Proteinebene untersuchbar sind.

Sowohl die direkte Untersuchung durch DNA-Sequenzierung nach Sanger, die PCR-Amplifikation oder die Pyrosequenzierung

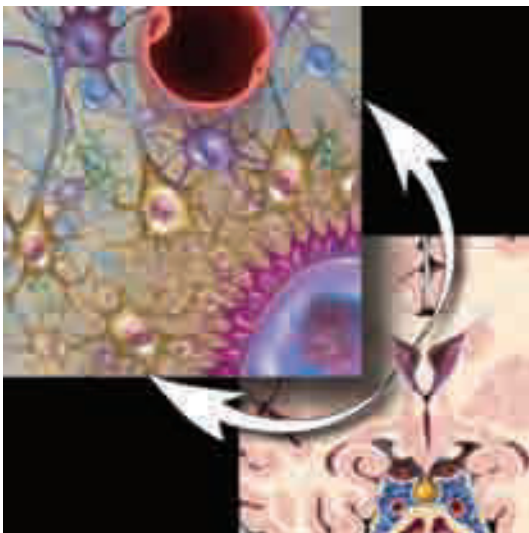


Abb. 16.1 Das Neuropil besteht aus Astrozyten, Oligodendrozyten, Neuronen, Mikroglia, Plexus choroideus und ependymalen Zellen. In der Vergangenheit wurde angenommen, dass eine maligne Transformation reifer Zellen aus diesen Zellreihen stattfindet und so die entsprechende Neoplasie verursacht.

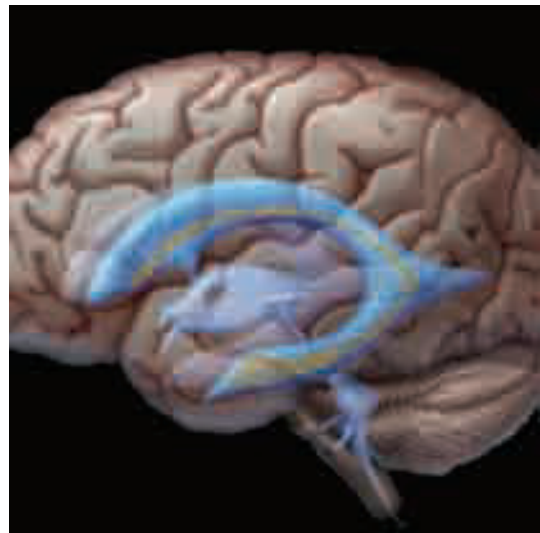

Abb. 16.2 Die Grafik zeigt die neuronalen Stammzellen (gelb), die der subventrikulären Zone direkt unterhalb des Ependyms der Seitenventrikel gebildet werden. Es wird mittlerweile angenommen, dass die primären ZNS-Neoplasien von diesen ursprünglichen Stammzellen und Mikrogliazellen ausgehen.

sind allerdings relativ teure Methoden und an vielen medizinischen Zentren nicht verfügbar, sodass Gewebeproben oft an Referenzlabore verschickt werden müssen.

Die Immunhistochemie ist dagegen eine besser verfügbare und relativ kostengünstige Methode, um die Proteinprodukte spezifischer onkogener Mutationen zu detektieren. Die Methode ist robust, reproduzierbar und als Surrogatparameter für molekulargenetische Veränderungen viel leichter verfügbar. Zunehmend sind nun auch mutationspezifische Antikörper erhältlich, die in den meisten größeren Zentren routinemäßig verwendet werden.

Die histologische **Graduierung** wird verwendet, um das biologische Verhalten von Tumoren vorherzusagen. Gemeinsam mit den molekularen Eigenschaften bleibt es ein wichtiger Faktor für therapeutische Entscheidungen. Die Festlegung des Tumorsgrads nach den Richtlinien der WHO-Klassifikation von 2016 beruht immer noch größtenteils auf histologischen Kriterien. Dies führt zu einigen Inkonsistenzen: Demnach ist z. B. das diffuse IDH-Wildtyp-Astrozytom eine Grad-II-Neoplasie, sein biologisches Verhalten entspricht aber viel mehr einem anaplastischen Astrozytom (Grad III) oder einem Glioblastom (Grad IV) (> Tab. 16.1).

Die meisten bekannten Tumorentitäten wurden einem WHO-Grad und einem International Classification of Diseases for Oncology Code (ICD-O) zugeteilt. Einige wenige Tumoren verbleiben dabei ungraduiert oder wurden nur mit einem provisorischen Code versehen.

16.1.1 Demografie der ZNS-Neoplasien

ZNS-Neoplasien weisen zwei Inzidenzspitzen auf: bei Kleinkindern (meist jünger als 5 Jahre) (> Abb. 16.3) sowie in der fünften bis siebten Lebensdekade. Obwohl die malignen Hirntumoren nur an 7. Stelle der häufigsten Tumoren des Erwachsenen stehen (> 20 Jahre), verursachen sie jedoch einen disproportional erhöhten Anteil an Mortalität und Morbidität bei Krebspatienten. ZNS-Tumoren sind derzeit bei Männern die zweithäufigste Ursache für krebsassoziierte Sterblichkeit im Alter von 20–39 Jahren, bei Frauen die fünfthäufigste.

Die Inzidenz von Krebs im Kindesalter ist stetig gestiegen, wobei dies v. a. durch das vermehrte Auftreten von Leukämien und ZNS-Tumoren bedingt ist. Laut dem neuesten Bericht der Central Brain Tumor Registry of the United States (CBTRUS) sind primäre ZNS-Tumoren die häufigsten soliden Neoplasien im Kindes- und Jugendalter (0–19 Jahre) und die zweithäufigste Todesursache bei unter 20-Jährigen.

Die Prävalenz spezifischer Tumortypen ist lageabhängig. Die Meningen sind die häufigste anatomische Lokalisation für intrakranielle Tumoren, gefolgt von den zerebralen Hemisphären, der Sellaregion, den Hirnnerven, dem Hirnstamm und dem Kleinhirn (> Abb. 16.4). Meningeome stellen den häufigsten histologischen Subtyp der primären ZNS-Neoplasien dar, gefolgt von Gliomen und Hypophysenadenomen (> Abb. 16.5).

Die Tumoprävalenz hängt außerdem signifikant vom Alter ab. Ungefähr 50 % der Hirntumoren im Erwachsenenalter sind primäre Neoplasien, während die restlichen 50 % durch Metastasen von außerhalb des ZNS gelegener Tumoren verursacht werden (> Abb. 16.6). Der insgesamt häufigste primäre ZNS-Tumor im Erwachsenenalter ist das Meningeom, gefolgt von Astrozytomen und Hypophysentumoren (> Abb. 16.5). Der insgesamt häufigste maligne ZNS-Tumor ist jedoch das Glioblastom (> Abb. 16.7), das ungefähr 50 % aller malignen Hirntumoren und mehr als 55 % aller ZNS-Gliome ausmacht (> Abb. 16.8).

Tab. 16.1 Ausgewählte gliale Neoplasien des ZNS und ihre WHO-Grade

Neoplasie	WHO-Grad
Diffuse astrozytäre und oligodendrogliale Tumoren	
diffuses Astrozytom, IDH-mutiert	II
diffuses Astrozytom, IDH-Wildtyp	II*
anaplastisches Astrozytom, IDH-mutiert	III
anaplastisches Astrozytom, IDH-Wildtyp	III*
Glioblastom, IDH-Wildtyp	IV
Glioblastom, IDH-mutiert	IV
diffuses Mittelliniengliom, H3K27M-mutiert	IV
Oligodendrogliom, IDH-mutiert mit 1p/19q-Kodeletion	II
anaplastisches Oligodendrogliom, IDH-mutiert und 1p/19q-kodeletiert	III
Andere astrozytäre Tumoren	
pilozytisches Astrozytom	I
pilomyxoides Astrozytom	k.A.
subependymales Riesenzellastrozytom	I
pleomorphes Xanthoastrozytom	II
anaplastisch pleomorphes Xanthoastrozytom	III
Ependymale Tumoren	
Subependymom	I
myxopapilläres Ependymom	I
Ependymom	II
Ependymom, RELA-fusionspositiv	II/III
anaplastisches Ependymom	III
Andere Gliome	
chordoides Gliom des III. Ventrikels	II
angiozentrisches Gliom	I
Astroblastom	k.A.
Plexus-choroideus-Tumoren	
Plexuspapillom	I
atypisches Plexuspapillom	II
Plexuskarzinom	III
Neuronale und gemischt neuronal-gliale Tumoren	
dysembryoplastischer neuroepithelialer Tumor	I
Gangliozytom	I
multinodulärer und vakuolenbildender Tumor (Muster)	I
Gangliogliom	I
anaplastisches Gangliogliom	III
dysplastisches zerebelläres Gangliozytom (Lhermitte-Duclos-Syndrom)	I
desmoplastisches infantiles Astrozytom und Gangliogliom	I
rosettenbildender glioneuronaler Tumor	I
diffuser leptomeningealer glioneuronaler Tumor	k.A.
zentrales Neurozytom	II
k.A. = Tumoren, die keine Graduierung durch die World Health Organisation erhalten haben.	
* Verhält sich eher wie ein IDH-Wildtyp-Glioblastom	
Modifiziert nach Louis DN: WHO classification and grading of tumors of the central nervous system. In: Louis DN et al. WHO Classification of Tumors of the Central Nervous System. Lyon: IARC. 2016. pp. 12–13.	

Im Alter von 0–4 Jahren sind embryonale Neoplasien der meist diagnostizierte Tumortyp. Für das Kindesalter und die Adoleszenz (0–19 Jahre) stellen das pilozytische Astrozytom und die embryonalen Tumoren (zwei Drittel davon sind Medulloblastome) die häufigsten Entitäten dar (> Abb. 16.9).

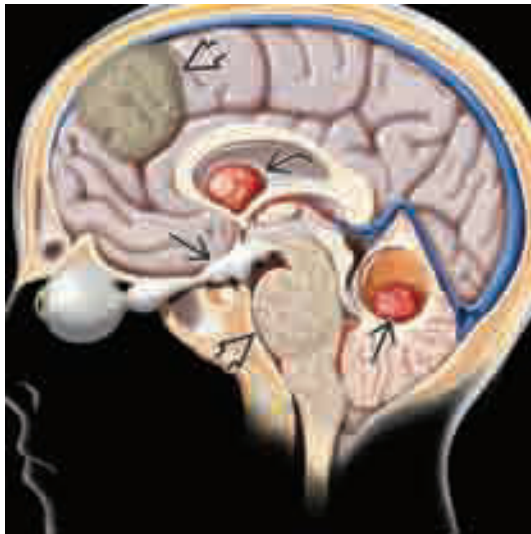


Abb. 16.3 Astrozytome des Kindesalters sind meist vom pilozytischen Typ (gerade Pfeile). Diffuse Astrozytome (offene Pfeile) sind deutlich seltener. Ferner ist ein subependymales Riesenzellastrozytom (SEGA) im Rahmen einer tuberösen Sklerose (gebogener Pfeil) dargestellt.

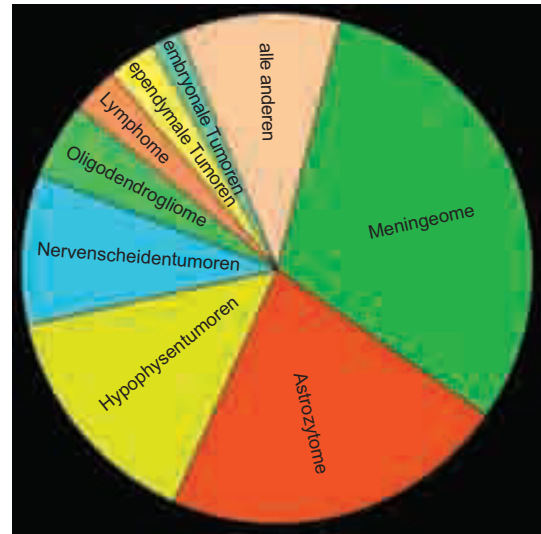


Abb. 16.5 Prozentuale Verteilung der Hirntumoren anhand ihrer histologischen Einteilung. Meningeome treten am häufigsten auf, gefolgt von Astrozytomen und Hypophysentumoren. Alle anderen histologischen Subtypen zusammen machen lediglich ein Drittel der Gesamtverteilung aus.

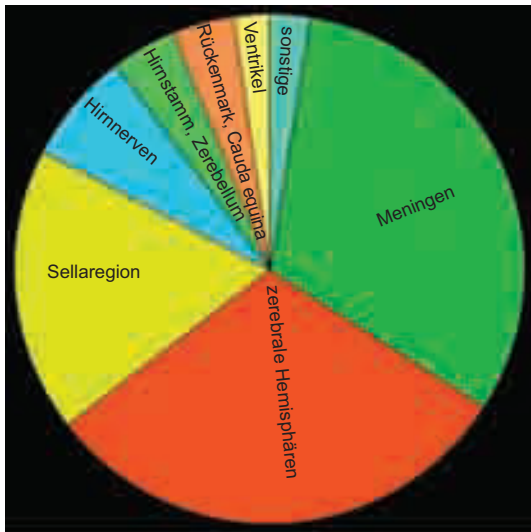


Abb. 16.4 Prozentuale Verteilung von primären Hirntumoren nach ihrer Lokalisation. Der häufigste Entstehungsort für Hirntumoren sind die Meninge, gefolgt von den Hemisphären und der Sellaregion. Alle anderen Lokalisationen machen weniger als 25% aus.

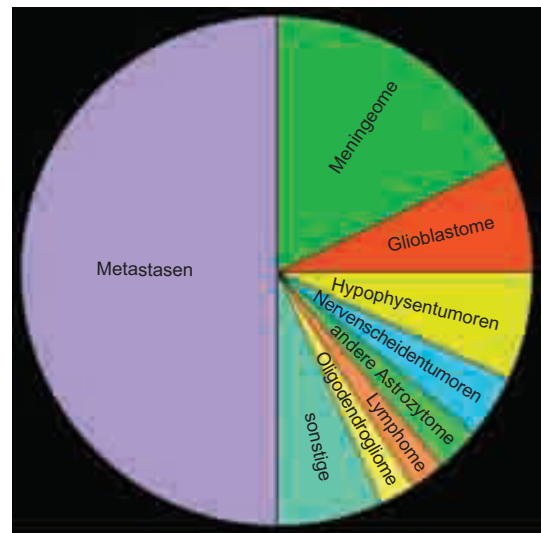


Abb. 16.6 Das Diagramm zeigt die relative Prävalenz aller intrakraniellen Tumoren von Erwachsenen. Ungefähr die Hälfte davon sind Metastasen einer systemischen Krebserkrankung, die andere Hälfte primäre ZNS-Neoplasien.

Die Inzidenzen der primären ZNS-Neoplasien – eingeteilt nach Lokalisation, histologischer Gruppierung und Alter – sind in den Diagrammen und Kästen wiedergegeben. Die Statistik wurde dem CBTRUS-Report entnommen und kann rundungsbedingt unter Umständen nicht genau 100% betragen.

Primäre ZNS-Neoplasien nach Lokalisation

- Meningen, 36 %
- Zerebrale Hemisphären, 31 %
- Sellaregion, 17 %
- Hirnnerven, 7 %
- Hirnstamm, Kleinhirn, 4 %
- Rückenmark/Cauda equina, 3 %
- Ventrikel, 1 %
- Sonstige, 1 %

Primäre ZNS-Neoplasien nach histologischer Einteilung

- Meningeom, 36 %
- Astrozytom, 21 %
- Hypophysentumoren, 16 %
- Nervenscheidentumoren, 8 %
- Oligodendrogliom, 3 %
- Ependymale Tumoren, 2 %
- Embryonale Tumoren, 1 %
- Sonstige, 11 %

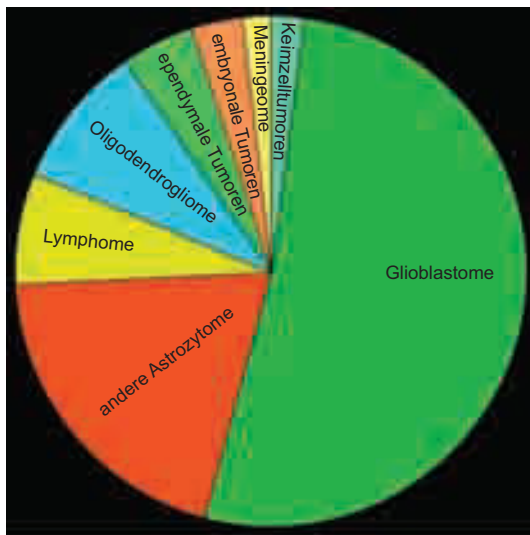


Abb. 16.7 Werden die malignen ZNS-Neoplasien aller Altersgruppen zusammengefasst, überwiegen das Glioblastom und andere maligne Astrozytome (diffus fibrilläre sowie anaplastische Astrozytome) deutlich im Vergleich zu allen anderen Tumorarten zusammen.

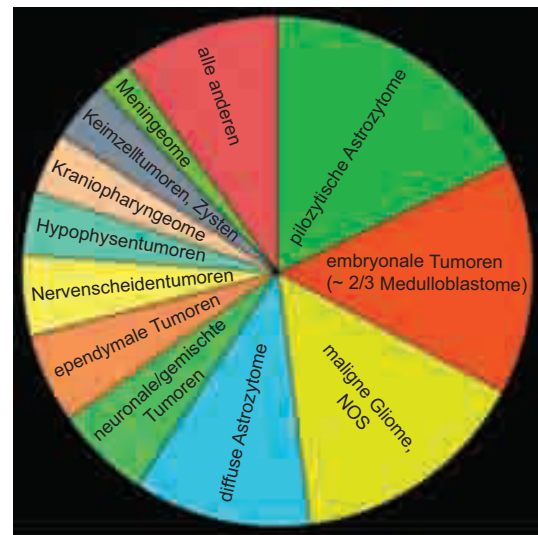


Abb. 16.9 Das Diagramm umfasst die Hirntumoren von Kindern im Alter von 0–14 Jahren. Das pilozytische Astrozytom und die embryonalen Neoplasien sind hierbei die häufigsten Tumortypen. Im Vergleich zu den Erwachsenen sind im Kindesalter maligne Gliome eher selten und intrakranielle Metastasen sehr selten.

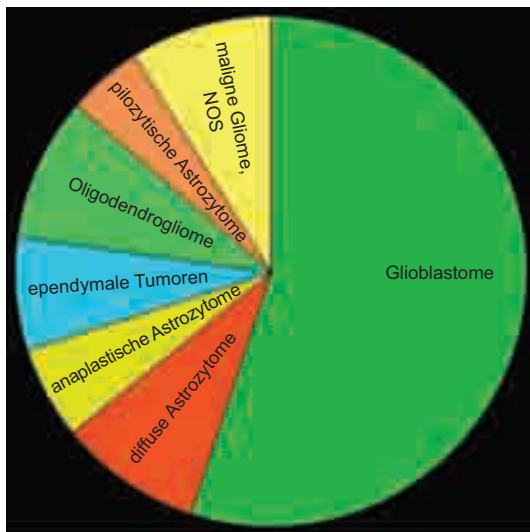


Abb. 16.8 Mehr als 50% aller glialen ZNS-Neoplasien sind Glioblastome. Von den nichtastrozytären Gliomen sind die Oligodendrogliome der häufigste Subtyp. NOS = not otherwise specified

Hirntumorinzidenz nach Alter

Kinder (0–14 Jahre)

- Pilozytisches Astrozytom, 18 %
- Embryonale Neoplasien, 15 %, davon zwei Drittel = Medulloblastom
- Malignes Gliom, NOS, 15 %
- Diffuses Astrozytom, 11 %
- Neuronale/gemischt glioneuronale Tumoren, 6 %
- Ependymale Tumoren, 6 %
- Nervenscheidentumoren, 5 %
- Hypophysentumoren, 4 %
- Kranio-pharyngeom, 4 %
- Keimzelltumoren, 4 %
- Glioblastom, 3 %
- Meningeom, 2 %
- Oligodendrogliom, 1 %
- Sonstige, 5 %

Adoleszenz (15–19 Jahre)

- Hypophysentumoren, 27 %
- Pilozytisches Astrozytom, 10 %
- andere Astrozytome, 8 %
- Neuronale, gemischt glioneuronale Tumoren, 8 %
- Nervenscheidentumoren, 6 %
- Meningeom, 5 %
- Keimzelltumoren, 4 %
- Ependymale Tumoren, 4 %
- Embryonale Tumoren, 4 %
- Glioblastom, 3 %
- Kranio-pharyngeom, 2 %
- Oligodendrogliom, 2 %
- Lymphome, 1 %

Erwachsene (> 20 Jahre)

- Metastasen, 50 %
- Primär, 50 %
 - Meningeom, 18 %
 - Glioblastom, 7 %
 - Hypophysentumoren, 7 %
 - Nervenscheidentumoren, 4 %
 - andere Astrozytome, 3 %
 - Lymphom, 2 %
 - Oligodendrogliom, 2 %
 - Sonstige, 7 %

16.1.2 Gliome

Primäre ZNS-Neoplasien werden in verschiedene Gruppen unterteilt. Gliome, die nach den Meningeomen die zweithäufigste Inzidenz aufweisen, stellen in sich eine der heterogensten Gruppen der Hirntumoren dar.

Gliale Tumoren sind die am häufigsten malignen Hirntumoren. Raumforderungen mit mutmaßlich glialem Zellursprung wurden initial als „Gliome“ bezeichnet (begründet durch ihre angenom-

mene Herkunft aus Gliazellen, deren Bezeichnung sich aus dem griechischen Wort für „Leim“ ableitet).

Das Neuropil beinhaltet verschiedene Subtypen von glialen Zellen: Astrozyten, Oligodendrozyten, ependymale Zellen und modifizierte ependymale Zellen, die den Plexus choroideus bilden. Bisher wurde angenommen, dass jeder Subtyp für eine bestimmte Art von „Gliomen“ verantwortlich ist. In dieser stark vereinfachten Sichtweise wurden abnormale Astrozyten als die Quelle für Astrozytome, Oligodendrozyten für Oligodendrogliomen usw. erachtet (> Abb. 16.1).

In den letzten Jahren fand ein Paradigmenwechsel im Verständnis der Krebsentstehung statt. Es wird nun vielmehr angenommen, dass viele – wenn nicht alle – primären Tumoren des Hirnparenchyms aus pluripotenten neuralen Stammzellen (NSZ) entstehen. Diese persistieren im postnatalen Gehirn an zwei Lokalisationen: der subventrikulären Zone (die Region, die sich unter dem Ependym der Ventrikel befindet) sowie im Gyrus dentatus des Hippocampus (> Abb. 16.2).

Lebenslang findet eine physiologische Neuro- und Gliogenese statt. NSZ besitzen eine hohe Proliferationsrate und sind daher anfällig für genetische Fehler. Im Falle einer Mutation von Stammzellen werden sie in Tumorstammzellen umgewandelt (Tumorstammzellen), die danach phänotypisch unterschiedliche Neoplasien hervorbringen.

Ergebnisse aus dem Krebs-Genom-Atlas-Projekt identifizierten Mutationen im Isocitratdehydrogenase-Gen (IDH) als eine frühe Driver-Mutation für die Gliomgenese. Die mutierte IDH wandelt den normalen Metaboliten α -Ketoglutarat in D-2-Hydroxyglutarat (2-HG) um. 2-HG ist ein Onkometabolit, der die zellulären epigenetischen Profile modifiziert und eine ausgedehnte metabolische Reprogrammierung hervorruft. Laut WHO-Klassifikation von 2016 ist der IDH-Status, der sicher mittels Immunhistochemie bestimmbar ist, das bedeutendste Identifikationsmerkmal von diffus infiltrierenden Astrozytomen und oligodendroglialen Tumoren.

Laut WHO werden nun Astrozytome mit einem eher umschriebenen Wachstumsmuster (z. B. pilozytisches Astrozytom, pleomorphes Xanthoastrozytom, subependymales Riesenzellastrozytom) von den diffus infiltrativen Gliomen (z. B. Astrozytome und Oligodendrogliome) separiert. Letztere sind nosologisch einheitlicher als das diffuse oder das pilozytische Astrozytom. Die „Stammbäume“ in der neuen WHO-Richtlinie wurden daher neu erstellt, um diese Erkenntnisse widerzuspiegeln.

Entitätsbestimmende Gliommutationen können unter Umständen zwischen Kindern und Erwachsenen variieren. Trotz der bereits lange bekannten Unterschiede in ihrem biologischen

Verhalten wurden die pädiatrischen und adulten diffusen Gliome in den älteren WHO-Klassifikationen zusammengefasst. Obwohl beide unter dem Mikroskop gleich aussehen, besitzen sie spezifische und sehr unterschiedliche zugrunde liegende genetische Anomalien.

Die WHO-Klassifikation von 2016 hat deshalb eine sehr eng gefasste Gruppe von diffus infiltrativen Tumoren, die durch eine spezifische Mutation des Histon-H3-Gens charakterisiert wird, als eine neue, eigenständige Entität definiert (H3K27M-mutierte diffuse Mittelliniengliome). Es ist anzunehmen, dass im Laufe der Zeit weitere pädiatrische Gliome, die den erwachsenen Tumorformen ähneln, eine eigene diagnostische Kategorie erhalten werden (z. B. pädiatrische Oligodendrozytome, die oftmals die entitätsbestimmende 1p19q-Kodeletion der erwachsenen Form nicht aufweisen).

Astrozytome

Astrozytome können in viele histologische Arten und Subtypen untergliedert werden. Sie können in lokal relativ gut abgrenzbare (und dann eher benigne) Tumoren und in diffus-infiltrativ wachsende Raumforderungen mit einer inhärenten Tendenz zur malignen Entartung klassifiziert werden (> Abb. 16.10).

Die häufigste Form ist das diffus-infiltrierende Astrozytom, bei dem keine klare Abgrenzung zwischen Tumor und umgebendem Gewebe mehr möglich ist (obwohl der Tumor in der Bildgebung z. T. gut abgrenzbar erscheint). Diffuse Astrozytome werden nun in IDH-mutierte und IDH-Wildtyp-Astrozytome eingeteilt. Die diffusen Astrozytome werden den WHO-Grad-II-Neoplasien zugeordnet, obwohl hier ein deutlicher Widerspruch entsteht, da Grad-II-IDH-Wildtyp-Astrozytome in ihrem biologischen Verhalten eher Grad-III- (anaplastischen) oder gar Grad-IV-Astrozytomen (Glioblastomen) ähnlich sind.

Anaplastische Astrozytome werden ebenfalls in IDH-mutierte und IDH-Wildtyp-Tumoren unterteilt und dem WHO-Grad III zugeordnet, wohingegen Glioblastome dem Grad IV entsprechen.

Alle diffus-infiltrierenden Astrozytome haben eine inhärente Tendenz zur malignen Progression, wobei die IDH-mutierten Tumoren der verschiedenen WHO-Grade sich gutartiger als ihre IDH-Wildtyp-Varianten verhalten.

HINWEIS

Es gibt kein diffus-infiltrierendes Astrozytom Grad I.

Die lokalisierten (mit enger, definierter Infiltrationszone) astrozytären Tumoren sind deutlich seltener als die diffus-infiltrierenden Astrozytome. Zwei der eher besser abgrenzbaren Tumoren, das

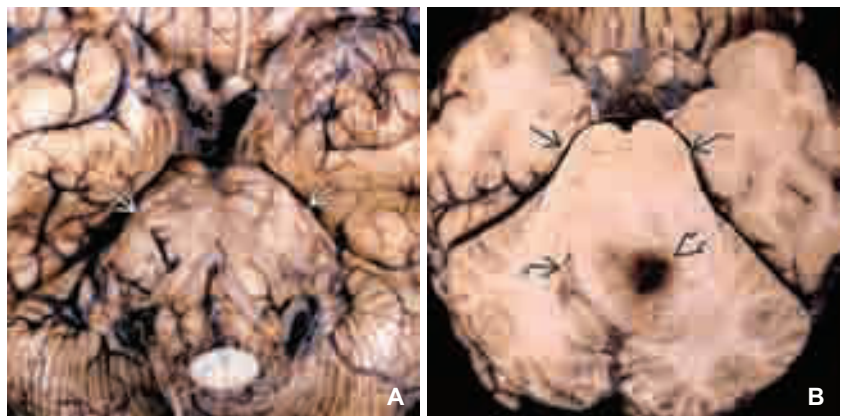

Abb. 16.10 A) Die Autopsie zeigt ein pädiatrisches, diffuses intrinsisches Pongliom mit aufgetriebenem Pons (Pfeile). Sie sind zumeist IDH-Wildtyp und Histon-mutierte Tumoren.

B) Durch ein diffuses intrinsisches Pongliom bedingte Ponsvergrößerung (gerade Pfeile) mit Kompression des IV. Ventrikels (gebogener Pfeil). Der hämorrhagische Fokus (offener Pfeil) entsprach einem Glioblastom. (Mit frdl. Genehmigung von R. Hewlett, MD.)

pilozytische Astrozytom und das subependymale Riesenzellastrozytom, werden als WHO-Grad-I-Neoplasien eingestuft. Keiner der beiden Tumoren weist eine maligne Entartungstendenz auf. Allerdings existiert auch eine potenziell aggressivere Variante des pilozytischen Astrozytoms, das pilomyxoide Astrozytom.

Das Patientenalter hat einen signifikanten Effekt auf die Art und Lokalisation eines Hirntumors. Das trifft insbesondere auf Astrozytome zu. Im Erwachsenenalter neigen sie häufiger zur Malignität (z. B. das anaplastische Astrozytom und Glioblastom) und infiltrieren vorwiegend die Großhirnhemisphären. Dagegen kommen pilozytische Astrozytome eher bei Kindern und jungen Erwachsenen vor und sind oft im Kleinhirn und um den III. Ventrikel lokalisiert, aber nur sehr selten in den Großhirnhemisphären zu finden (> Abb. 16.3).

Nichtastrozytäre gliale Neoplasien

Oligodendrogliome, Ependymome und Plexus-choroideus-Tumoren werden als nichtastrozytäre Gliome bezeichnet.

Oligodendrogliale Tumoren

Oligodendrogliome sind IDH-mutiert und haben eine gruppendifinierende Mutation, die 1p19q-Kodeletion. Dabei wird in zwei Tumorgaden unterteilt: die gut differenzierten WHO-Grad-II-Neoplasien (das Oligodendrogliom) und die WHO-Grad-III-Tumoren (das anaplastische Oligodendrogliom).

Ependymale Tumoren

Ependymale Tumoren umfassen die WHO-Grade I–III. Das Subependymom, ein Tumor mit benigner Biologie ist ein Grad-I-Tumor, der im mittleren und höheren Erwachsenenalter auftritt. Es ist vorwiegend im IV. Ventrikel und den Vorderhörnern der Seitenventrikel lokalisiert. Zu den Grad-I-Tumoren zählt auch das myxopapilläre Ependymom, das im jungen und mittleren Erwachsenenalter vorkommt und fast ausschließlich am Conus medullaris, der Cauda equina oder dem Filum terminale des Rückenmarks zu finden ist.

Das Ependymom ist ein langsam wachsender Tumor des Kindes- und jungen Erwachsenenalters und wird in die Kategorie der Grad-II-Neoplasien eingestuft. Es kann überall entlang des Ventrikelsystems sowie im Zentralkanal des Rückenmarks auftreten. Anaplastische Ependymome sind biologisch aggressiver und weisen insgesamt eine schlechtere Prognose auf. Sie werden einem WHO-Grad III zugeordnet.

Der typische Entstehungsort der vorwiegend bei Kindern vorkommenden infratentoriellen Ependymome ist der IV. Ventrikel. Supratentorielle Ependymome treten zumeist bei Kleinkindern auf und sind dann eher in den zerebralen Hemisphären als in den Seitenventrikeln lokalisiert.

Die Ependymomsubtypen sind durch eine jeweils unterschiedliche Herkunft und Molekulargenetik definiert. Sie besitzen spezifische anatomische Prädispositionsstellen und spezifische genetische Mutationen. Ependymome und ein erst kürzlich beschriebener neuer Tumor, das RELA-fusionspositive-Ependymom, werden in > Kap. 18 näher erläutert.

Plexus-choroideus-Tumoren

Plexus-choroideus-Tumoren sind papilläre intraventrikuläre Neoplasien, die von Epithelzellen des Plexus choroideus ausgehen. Nahezu 80 % dieser Tumoren kommen bei Kindern vor, wobei es die häufigste Hirntumorart bei Kindern unter 3 Jahren ist.

Plexus-choroideus-Tumoren können in das Plexuspapillom, das als WHO-Grad I eingestuft wird, in das atypische Plexuspapillom (WHO-Grad II) und das Plexuskarzinom (WHO-Grad III) unterteilt werden. Plexuspapillome kommen 5- bis 10-mal häufiger als Plexuskarzinome vor. Beide Entitäten können sich diffus über den Liquor ausbreiten. Daher ist es wichtig, vor einer chirurgischen Intervention die gesamte Neuroachse zu untersuchen.

Andere Gliome

Andere Gliome sind z. B. das choroide Gliom des III. Ventrikels, das angiozentrische Gliom und das Astroblastom.

ZNS-Gliome

- Glioblastom, 55 %
- Diffuses Astrozytom, 9 %
- Anaplastisches Astrozytom, 6 %
- Oligodendrogliale Tumoren, 9 %
- Ependymale Tumoren, 7 %
- Pilozytisches Astrozytom, 5 %
- Maligne Gliome, NOS, 9 %

16.1.3 Neuronale und gemischt glioneuronale Tumoren

Die neuroepithelialen Tumoren können sowohl aus ganglionartigen Zellen als auch aus differenzierten Neuronen oder schlecht differenzierten neuroblastischen Zellen bestehen.

Diese Gruppe beinhaltet dysembryoplastische neuroepitheliale Tumoren (DNET) und die Ganglienzelltumoren, zu denen das Gangliozytom, das Gangliogliom und das dysplastische zerebelläre Gangliozytom (Lhermitte-Duclos-Syndrom) zählen. Weitere Tumoren dieser Kategorie sind das desmoplastische infantile Astrozytom/Gangliozytom, das Neurozytom, der papilläre glioneuronale Tumor, der rosettenbildende glioneuronale Tumor und das zerebelläre Liponeurozytom.

Zur WHO-Klassifikation von 2016 wurden eine neue Tumorentität – der diffuse leptomeningeale glioneuronale Tumor – sowie ein neues Wachstumsmuster, der multinoduläre und vakuolenbildende neuronale Tumoren des Großhirns (als spezifische Form des angesehenen), hinzugefügt.

16.1.4 Tumoren der Pinealisregion

Tumoren der Pinealisregion machen weniger als 1 % der intrakraniellen Neoplasien aus und können in Pinealparenchym- und Keimzelltumoren unterteilt werden. Neoplasien mit pinealparenchymalem Ursprung sind deutlich seltener als Keimzelltumoren, die auch in anderen Lokalisationen auftreten. Sie werden hier jedoch zusammen mit den pinealen parenchymalen Neoplasien besprochen.

Das Pineozytom ist ein sehr langsam wachsender, gut abgrenzbarer Parenchymtumor der Glandula pinealis. Es handelt sich um eine Neoplasie des Erwachsenenalters und wird als WHO-Grad I eingestuft. Tumoren des Pinealparenchyms mit intermediärer Differenzierung (PPTID) sind bezüglich ihres malignen Verhaltens variabel und entsprechen entweder dem WHO-Grad II oder III (> Tab. 16.2).

Pineoblastome sind hochmaligne primitive embryonale Tumoren, die vorwiegend bei Kindern vorkommen. Diese aggressive Tumorart weist oft eine frühzeitige Dissemination über den Liquor auf und entspricht einem WHO-Grad IV.

Tab. 16.2 Pineale, embryonale und ausgesuchte mesenchymale ZNS-Neoplasien

Neoplasie	WHO-Grad
Tumoren des Pinealisparenchyms	
Pineozytom	I
Tumoren des Pinealisparenchyms mit intermediärer Differenzierung	II/III
Pineoblastom	IV
Embryonale Neoplasien	
Medulloblastom, genetisch definiert	–
Medulloblastom, WNT-aktiviert	IV
Medulloblastom, SHH-aktiviert	IV
Medulloblastom, Gruppe 3	IV
Medulloblastom, Gruppe 4	IV
embryonale Tumoren mit mehrschichtigen Rosetten, C19MC-alteriert	IV
Medulloepitheliom	IV
embryonaler ZNS-Tumor, NOS	IV
atypischer teratoider/rhabdoider Tumor	IV
Kraniale/paraspinale Nervenscheidentumoren	
Schwannom	I
Neurofibrom	I
Perineuriom	I
maligner peripherer Nervenscheidentumor (MPNST)	II/III/IV
Meningeome	
Meningeom	I
atypisches Meningeom	II
anaplastisches (malignes) Meningeom	III
Mesenchymale, nichtmeningotheliale Tumoren	
Solitär-fibröser Tumor/Hämangioperizytome	–
Grad 1	I
Grad 2	II
Grad 3	III
Hämangioblastom	I
Hämangiom	I
inflammatorisch-myofibroblastischer Tumor	k.A.
benignes/malignes fibröses Histiozytom	k.A.
Lipom	I
Sarkome (diverse Unterarten)	III/IV
Chondrom	k.A.
Chondrosarkom	k.A.
k.A. = Tumoren, die keine Graduierung durch die World Health Organisation erhalten haben. Modifiziert nach Louis DN: WHO classification and grading of tumors of the central nervous system. In: Louis DN et al. WHO Classification of Tumors of the Central Nervous System. Lyon: IARC. 2016. pp. 12–13.	

Papilläre Tumoren der Pinealisregion (PTPR) sind seltene neuroepitheliale Neoplasien des Erwachsenen und werden dem WHO-Grad II oder III zugeordnet.

16.1.5 Embryonale Tumoren

Die Gruppe der embryonalen Tumoren beinhaltet das Medulloblastom, atypische teratoide/rhabdoide Tumoren (ATRT) und weitere Unterarten der embryonalen Neoplasien. Sie alle sind

hochmaligne, invasive Tumorarten und entsprechen einem WHO-Grad IV (➤ Tab. 16.2). Kleinkinder sind am häufigsten betroffen.

Mit der WHO-Aktualisierung von 2016 wurde die Gruppe der embryonalen Tumoren umstrukturiert. Medulloblastome werden nun sowohl molekulargenetisch als auch histopathologisch definiert. Manche dieser Varianten unterscheiden sich dabei z. T. deutlich in ihrer Prognose und dem therapeutischen Vorgehen.

Der Ausdruck „primitive neuroektodermale Tumoren des ZNS“ wurde in der neuen Klassifikation gestrichen. Ferner werden die embryonalen Neoplasien mit einer C19MC-Amplifikation nun unter dem Begriff embryonale Tumoren mit mehrschichtigen Rosetten zusammengefasst.

16.1.6 Meningeale Tumoren

Tumoren der Meningen bilden die zweitgrößte Gruppe der primären ZNS-Neoplasien. Sie können in Meningeome und mesenchymale, nichtmeningotheliale Tumoren unterteilt werden.

Meningeome

Meningeome entstehen aus meningothelialen Zellen (arachnoidalen Deckzellen). Die Mehrzahl der Meningeome haftet der Dura an, sie können aber auch an anderen Lokalisationen (z. B. dem Plexus choroideus des Seitenventrikels) vorkommen.

Trotz der vielen histologischen Subtypen, z. B. meningothelial, fibrös, psammomatös usw., die jeweils einen unterschiedlichen ICD-O-Code besitzen, ist die WHO-Einteilung der Meningeome doch eher einfach gehalten (➤ Tab. 16.2). Da die meisten Meningeomsubtypen benigne sind und eine niedrige Wachstumsrate bzw. ein niedriges Rezidivrisiko haben, werden sie alle als WHO-Grad I eingestuft.

Demgegenüber entsprechen die atypischen Meningeome, wie z. B. das chordoide oder das klarzellige Meningeom einem WHO-Grad II. Als WHO-Grad III werden die anaplastischen (malignen) Meningeome eingestuft. Diese Gruppe beinhaltet z. B. das papilläre oder das rhabdoide Meningeom.

Meningeome der Gruppe II und III weisen eine höhere Rezidivwahrscheinlichkeit bzw. ein aggressiveres Verhalten auf. Dabei ist auch anzumerken, dass unabhängig vom Subtyp oder Tumordgrad ein hoher Proliferationsindex oder ein zerebral-infiltrierendes Wachstum mit einem aggressiveren Verlauf vergesellschaftet ist.

Mesenchymale, nichtmeningotheliale Tumoren

Prinzipiell können auch benigne und maligne nichtmeningotheliale Tumoren primär im ZNS entstehen, wobei die Mehrzahl Weichteil- oder Knochentumoren entspricht. Dabei kommen sowohl benigne als auch maligne (sarkomatöse) Varianten vor, wie z. B. das Lipom/Liposarkom, das Chondrom/Chondrosarkom oder das Osteom/Osteosarkom.

Die Fusion des solitär-fibrösen Tumors (SFT) und des Hämangioperizytoms (HPC) zu einer gemeinsamen dreistufigen Entität zählt zu den großen Neuerungen der WHO-Klassifikation von 2016. Grad I entspricht dabei einer Läsion mit Spindelzellen und niedriger Zellularität, die traditionell dem SFT zugeordnet wurde. Der ehemals als HPC klassifizierte Tumor wird nach neuer Nomenklatur als Grad II bezeichnet. Grad III wird für SFT oder HPC mit malignen Eigenschaften verwendet (➤ Tab. 16.2).

Primäre melanozytäre Neoplasien des ZNS sind selten. Sie entstehen aus leptomeningealen Melanozyten und können diffus oder umschrieben, benigne oder maligne sein.

16.1.7 Nervenscheidentumoren

Schwannom

Schwannome sind benigne, bekapselte Nervenscheidentumoren, die aus ausdifferenzierten Schwannzellen bestehen. Sie können singular oder multipel auftreten. Multiple Schwannome sind mit der Neurofibromatose Typ 2 (NF2) oder einer Schwannomatose assoziiert. Letztere ist ein hereditäres Tumorsyndrom, das mit multiplen Schwannomen einhergeht, aber keine weiteren NF2-Charakteristika aufweist.

Intrakranielle Schwannome kommen fast immer an den Hirnnerven (am häufigsten HN VIII) vor, sind gelegentlich aber auch parenchymal lokalisiert. Sie zeigen keine maligne Entartungstendenz und werden aus diesem Grund den WHO-Grad-I-Neoplasien zugeordnet (➤ Tab. 16.2).

Neurofibrome

Neurofibrome (NF) sind diffus infiltrierende, extraneurale Tumoren, die aus Schwannzellen und Fibroblasten bestehen. Sie treten meist als solitäres Knötchen der Kopfschwarte auf, können aber multipel sowie in einer plexiformen Wachstumsvariante im Rahmen der Neurofibromatose Typ 1 (NF1) vorkommen. Histologisch entsprechen sie einem WHO-Grad I. Plexiforme NF können aber auch eine Entartungstendenz zu malignen peripheren Nervenscheidentumoren (MPNST) aufweisen. Identisch zur Klassifikation der Weichteilsarkome werden die MPNST auch in drei Untergruppen (WHO II–IV) eingeteilt (➤ Tab. 16.2).

Änderungen der WHO-Klassifikation

Im Unterschied zur WHO-Klassifikation von 2007 werden nun melanotische Schwannome als eine eigene Entität und nicht wie zuvor als Schwannomvariante kategorisiert. Außerdem wurden die hybriden Nervenscheidentumoren und zwei histologische Subtypen der MPNST neu aufgenommen.

16.1.8 Lymphome und histiozytische Läsionen

Mit dem Auftreten von HIV/AIDS sowie der zunehmenden therapieinduzierten Immunsuppression sagten einige Neuropathologen eine steigende Inzidenz intrakranieller Lymphome voraus. Dabei wurde angenommen, dass das Lymphom bald das Glioblastom als häufigsten intrakraniellen Tumor überholt. Obwohl die Inzidenz in den letzten zwei Jahrzehnten zugenommen hat, treten Lymphome trotzdem weiterhin seltener als Glioblastome oder andere maligne Astrozytome auf.

Die ZNS-Klassifikation der WHO von 2016 wurde für die systemischen Lymphome und histiozytischen Neoplasien entsprechend den vorausgegangenen Änderungen der WHO-Klassifikation von hämatopoetischen und lymphoiden Neoplasien angepasst und erweitert (➤ Tab. 16.3).

Maligne primäre ZNS-Neoplasien

- Glioblastom, 46 %
- Alle anderen Astrozytome, 17 %
- Lymphom, 6 %
- Oligodendrogliom, 7 %
- Ependymale Tumoren, 4 %
- Embryonale Tumoren, 3 %
- Meningeom, 1 %
- Keimzelltumoren, 1 %

Tab. 16.3 Weitere ausgesuchte primäre ZNS-Neoplasien und ihre WHO-Grade

Neoplasie	WHO-Grad
Lymphome	
diffuses, großzelliges B-Zell Lymphom des ZNS	k.A.
immundefizienzassoziierte ZNS-Lymphome	k.A.
AIDS-assoziiert (B-großzellig)	
EBV-positiv (B-großzellig)	
lymphomatoide Granulomatose	
intravaskuläres großzelliges B-Zell-Lymphom	k.A.
MALT-Lymphom der Dura	k.A.
Histiozytische Tumoren	
Langerhans-Zell-Histiozytose	k.A.
Erdheim-Chester-Krankheit	k.A.
Rosai-Dorfman-Krankheit	k.A.
juveniles Xanthogranulom	k.A.
Keimzelltumoren	
Germinom	k.A.
embryonales Karzinom	k.A.
Teratom	k.A.
reif	
unreif	
maligne	
gemischter Keimzelltumor	k.A.
Tumoren der Sellaregion	
Kraniopharyngeom	I
adamantinomatöses Kraniopharyngeom	
papilläres Kraniopharyngeom	
Granularzelltumor	I
Pituizytom	I
Spindelzellonkozytom	I
k.A. = Tumoren, die keine Graduierung durch die World Health Organisation erhalten haben.	
Modifiziert nach Louis DN: WHO classification and grading of tumors of the central nervous system. In: Louis DN et al. WHO Classification of Tumors of the Central Nervous System. Lyon: IARC. 2016. pp. 12–13.	

16.1.9 Keimzelltumoren

Intrakranielle Keimzelltumoren (KZT) sind in ihrer Morphologie und ihrem Immunphänotyp den gonadalen und extragonadalen Keimzellneoplasien sehr ähnlich. 80–90 % dieser Tumoren treten in der Adoleszenz auf. Eine häufige Prädilektionsstelle ist entlang der Mittellinie (Pinealisregion und angrenzend an den III. Ventrikel).

Germinome sind die häufigsten intrakraniellen KZT. Sie können sich entlang der ektodermalen, endodermalen und mesodermalen Linie differenzieren und in reife, unreife und Teratome mit maligner Transformation unterteilt werden. Weitere KZT sind der hoch aggressive Dottersacktumor, das embryonale Karzinom und das Chorionkarzinom.

Keimzelltumoren werden in ➤ Kap. 20.3 ausführlich besprochen.

16.1.10 Tumoren der Sellaregion

Die Sellaregion ist eines der anatomisch komplexesten Areale des Gehirns. Dennoch unterteilt die WHO die Tumoren dieser Region

nur in Kraniopharyngeome und seltenere Tumorarten, wie z. B. den Granularzelltumor der Neurohypophyse, das Pituizyтом und das Spindelzellkonkozytom der Adenohypophyse (➤ Tab. 16.3).

Die Sellaregion beinhaltet eine Vielzahl weiterer Strukturen neben dem Ductus craniopharyngealis und dem Hypophysenstiel, von denen die meisten radiologisch diagnostizierbaren Raumforderungen ausgehen. Das dabei am häufigsten auftretende Hypophysenadenom ist nicht Teil der WHO-Klassifikation. Es wird aber neben weiteren Varianten, wie z. B. der Hypophysenhyperplasie und nichtneoplastischen tumorähnlichen Raumforderungen (z. B. der Hypophysitis und dem hypothalamischen Hamartom), die Neoplasien imitieren können, hier mit aufgeführt (➤ Kap. 25).

Hypophysenadenom

Die Mehrheit der sellären/suprasellären Raumforderungen im Erwachsenenalter sind Hypophysenadenome. Insgesamt stellt es den dritthäufigsten intrakraniellen Tumor in dieser Altersgruppe dar. Er wird anhand seiner Größe in Mikroadenom (≤ 10 mm) und Makroadenom (≥ 11 mm) unterteilt.

Kraniopharyngeom

Das Kraniopharyngeom ist eine benigne, oft partiell zystische Neoplasie (WHO-Grad I) und stellt den häufigsten nichtneuroepithelialen Tumor des Kindesalters dar. Dabei besteht für die zystische adamantinomatöse Form eine typische zweigipflige Altersverteilung mit einem gehäuften Auftreten bei Kindern sowie im mittleren Erwachsenenalter. Die seltenere, papilläre Form ist üblicherweise solide und tritt nahezu ausschließlich im Erwachsenenalter auf.

Sonstige Tumoren der Sellaregion

Granularzelltumoren, auch als Choristome bezeichnet, sind seltene neurohypophysäre Tumoren des Erwachsenen und entstehen meist am Infundibulum der Hypophyse. Ein weiterer, seltener Tumor des Erwachsenenalters ist das Pituizyтом, ein glialer Tumor der Neurohypophyse bzw. des Infundibulums. Das Spindelzellkonkozytom dagegen ist eine onkozytäre, nicht endokrin aktive Neoplasie der Adenohypophyse. Alle diese seltenen Raumforderungen werden als WHO-Grad I eingestuft. Die Diagnose wird primär histologisch gestellt, da bildgebend oft eine eindeutige Differenzierung zwischen diesen Tumoren oder einem Makroadenom sehr schwierig ist.

16.1.11 Metastatische Tumoren

Metastatische Tumoren machen nahezu die Hälfte der ZNS-Neoplasien aus. In ➤ Kap. 27 wird auf die Vielgestaltigkeit der metastatischen ZNS-Erkrankungen und die paraneoplastischen Syndrome eingegangen.

Paraneoplastische, neurologische Syndrome (PNS) verursachen seltene neurologische Funktionsstörungen bei Tumorerkrankten, die nicht durch Metastasen oder den Primärtumor selbst bedingt sind. Das klassische durch „onkoneuronale“ Antikörper vermittelte PNS sowie die erst kürzlich neu beschriebenen nichtparaneoplastischen Enzephalitiden werden ebenfalls in ➤ Kap. 27 erläutert.

16.2 Intrakranielle Zysten

Zysten sind ein häufiger Befund in der neuroradiologischen Bildgebung. Daher werden sie der Vollständigkeit halber in diesem Abschnitt mitbehandelt (➤ Kap. 28), denn im Rahmen der Diagnostik

von intrakraniellen Zysten kann es zuweilen zu Verwechslungen mit „echten“ Hirntumoren kommen. Zudem sind Zysten häufig in der Differenzialdiagnose von Raumforderungen in spezifischen Lokalisationen zu bedenken. Aus diesem Grund wird in diesem Buch eine anatomisch- und bildgebungs-basierte diagnostische Herangehensweise bevorzugt. Der entscheidende Faktor ist dabei nicht das histopathologische Erscheinungsbild der Zystenwand, sondern die anatomische Lokalisation (➤ Abb. 16.11).

Für die sichere Diagnosefindung sind dabei vier grundlegende Fragen zu beantworten:

1. Liegt die Zyste extra- oder intraaxial?
2. Liegt sie supra- oder infratentoriell?
3. Ist sie im Bereich der Mittellinie oder exzentrisch lokalisiert?
4. Falls die Zyste intraaxial liegt, ist sie im Hirnparenchym oder im Ventrikel lokalisiert?

Obwohl viele Zysten an mehreren Stellen im Gehirn vorkommen können, haben einige doch spezifische Prädispositionsstellen. Die drei häufigsten sind dabei der extraaxiale Raum (einschließlich Kopfhaut und Schädel), das Hirnparenchym und das Ventrikelsystem.

16.2.1 Extraaxiale Zysten

Diese sind die zweitgrößte Gruppe der nichtneoplastischen Zysten. Die extraaxialen Zysten werden in ➤ Kap. 28.2 – strukturiert von außen nach innen beginnend mit den Lokalisationen an der Kopfhaut und Schädelkalotte bis hin zu den arachnoidalen Zellen – besprochen. Eine Form der Arachnoidalzysten ist die seltene, aber wichtige „peritumorale Zyste“, die gelegentlich im Rahmen von extraaxialen Neoplasien, wie z. B. den Makroadenomen, Meningeomen oder Vestibularisschwannomen, auftritt. Epidermoide und Dermoidzysten (➤ Abb. 16.12) werden ebenfalls in ➤ Kap. 28.2 behandelt.

16.2.2 Intraaxiale (parenchymale) Zysten

Die häufigsten parenchymalen Zysten sind vergrößerte perivaskuläre Räume und Sulcus-hippocampalis-Zysten, gefolgt von porenzephalen (enzephaloklastischen) Zysten. Relativ selten finden sich

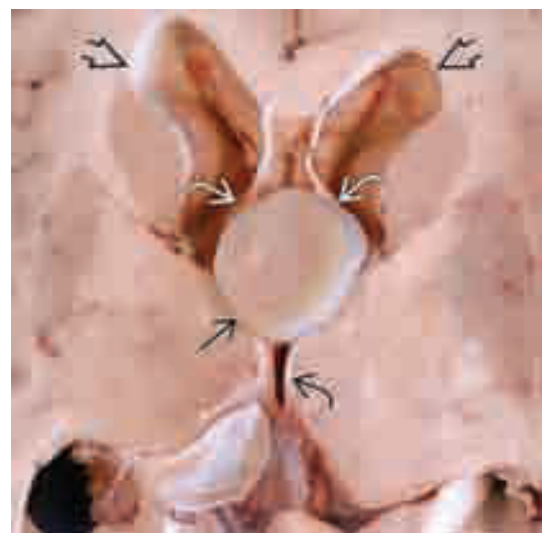


Abb. 16.11 Eine gelatinöse Zyste (gerader Pfeil) am Foramen Monroi spreizt die Fornices (gebogene weiße Pfeile) und erweitert die Seitenventrikel (offene Pfeile), wohingegen der III. Ventrikel (gebogener schwarzer Pfeil) normal weit erscheint. Die Lokalisation ist praktisch pathognomonisch für eine Kolloidzyste. (Mit frdl. Genehmigung von R. Hewlett, MD.)

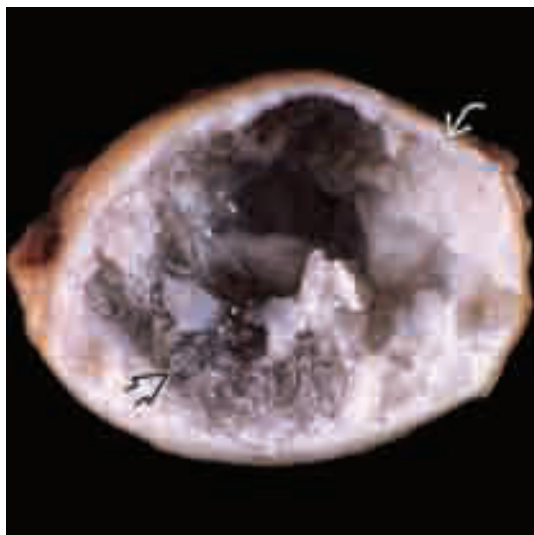


Abb. 16.12 Makroskopischer Befund einer resezierten Dermoidzyste mit Anteilen von Talg und Keratin (gebogener Pfeil) sowie Haaren (offener Pfeil) innerhalb der gut abgegrenzten Zyste.

neurogliale Zysten. Besonderes Merkmal hierbei ist die Auskleidung der Zysten durch nichtneoplastisches, gliotisches Hirngewebe.

16.2.3 Intraventrikuläre Zysten

Seltener als die parenchymalen sind die intraventrikulären Zysten (> Kap. 28.4). Die Plexus-choroideus-Zyste ist hierbei die gängigste Variante und stellt einen häufigen Nebenbefund in der neuroradiologischen Bildgebung dar. Kolloidzysten sind die zweithäufigste Zystenart, stellen aber eine wichtige Diagnose dar, da sie plötzlich und unerwartet zu einer Verlegung des Foramen Monroi führen können. Es kann ein akuter Hydrocephalus occlusus, sogar mit Todesfolge, resultieren (> Abb. 16.11).

Intrakranielle Zysten

Extraaxiale Zysten

- Arachnoidalzyste
- Fissura-choroidea-Zyste
- Epidermoidzyste
- Dermoidzyste
- Neurenterische Zyste
- Pinealiszyste
- Nichtneoplastische, tumorassoziierte Zyste

Intraaxiale (parenchymale) Zysten

- Vergrößerte perivaskuläre Räume
- Sulcus-hippocampalis-Zyste
- Neurogliale Zyste
- Porencephale Zyste

Intraventrikuläre Zysten

- Plexus-choroideus-Zyste
- Kolloidzyste
- Ependymale Zyste

AUSGEWÄHLTE LITERATUR

Klassifikation und Graduierung von ZNS-Neoplasien

Sahm F et al. WHO 2016 Classification: changes and advancements in the diagnosis of miscellaneous primary CNS tumours. *Neuropathol Appl Neurobiol.* 2018. 44 (2): 163–171.

Bielle F. Building diagnoses with four layers: WHO 2016 classification of CNS tumors. *Rev Neurol (Paris).* 2016. 172 (4–5): 253–255.

Chhabda S et al. The 2016 World Health Organization Classification of Tumours of the Central Nervous System: what the paediatric neuro-radiologist needs to know. *Quant Imaging Med Surg.* 2016. 6 (5): 486–489.

Louis DN et al (Eds.). WHO Classification of Tumours of the Central Nervous System. Lyon: International Agency for Research on Cancer; 2016.

Louis DN et al. The 2016 World Health Organization Classification of Tumours of the Central Nervous System: a summary. *Acta Neuropathol.* 2016. 131 (6): 803–820.

Demografie der ZNS-Neoplasien

Gittleman HR et al. Trends in central nervous system tumor incidence relative to other common cancers in adults, adolescents, and children in the United States, 2000 to 2010. *Cancer.* 2015. 121 (1): 102–112.

Ostrom QT et al. CBTRUS Statistical Report: primary brain and central nervous system tumors diagnosed in the United States in 2008–2012. *Neuro Oncol.* 2015. 17 (Suppl 4): iv1–iv62.

Gliome

Condello S et al. The hunt for elusive cancer stem cells. *Oncotarget.* 2017. 8 (24): 38076–38077.

Zacher A et al. Molecular diagnostics of gliomas using next generation sequencing of a glioma-tailored gene panel. *Brain Pathol.* 2017. 27 (2): 146–159.

Perry A et al. Histologic classification of gliomas. *Handb Clin Neurol.* 2016. 134: 71–95.

Shoemaker LD et al. Neural stem cells (NSCs) and proteomics. *Mol Cell Proteomics.* 2016. 15 (2): 344–354.

Tanboon J et al. The diagnostic use of immunohistochemical surrogates for signature molecular genetic alterations in gliomas. *J Neuropathol Exp Neurol.* 2016. 75 (1): 4–18.

Tumoren der Pinealisregion

Plant AS et al. Pediatric malignant germ cell tumors: a comparison of the neuro-oncology and solid tumor experience. *Pediatr Blood Cancer.* 2016. 63 (12): 2086–2095.

Raleigh DR et al. Histopathologic review of pineal parenchymal tumors identifies novel morphologic subtypes and prognostic factors for outcome. *Neuro Oncol.* 2016. 19 (1): 78–88.

Embryonale Tumoren

Chiang JC et al. Molecular pathology of paediatric central nervous system tumours. *J Pathol.* 2017. 241 (2): 159–172.

Chhabda S et al. The 2016 World Health Organization Classification of Tumours of the Central Nervous System: what the paediatric neuro-radiologist needs to know. *Quant Imaging Med Surg.* 2016. 6 (5): 486–489.

Lymphome und histiozytische Läsionen

Sugita Y et al. Primary central nervous system lymphomas and related diseases: pathological characteristics and discussion of the differential diagnosis. *Neuropathology.* 2015. 36 (4): 313–324.

Tumoren der Sellaregion

Saeger W et al. Emerging histopathological and genetic parameters of pituitary adenomas: clinical impact and recommendation for future WHO classification. *Endocr Pathol.* 2016. 27 (2): 115–122.

Intrakranielle Zysten

Taillibert S et al. Intracranial cystic lesions: a review. *Curr Neurol Neurosci Rep.* 2014. 14 (9): 481.

Adeeb N et al. The intracranial arachnoid mater: a comprehensive review of its history, anatomy, imaging, and pathology. *Childs Nerv Syst.* 2013. 29 (1): 17–33.

Osborn AG, Preece MT. Intracranial cysts: radiologic-pathologic correlation and imaging approach. *Radiology.* 2006. 239 (3): 650–664.

Selläre Neoplasien und tumorähnliche Läsionen

Die Sellaregion ist eine der anatomisch komplexesten Regionen des Gehirns. Sie besteht aus der ossären Sella turcica, der Hypophyse sowie den sie umgebenden Strukturen. Theoretisch kann aus jeder einzelnen dieser Strukturen der Sellaregion ein pathologischer Prozess mit den unterschiedlichsten Implikationen entstehen – von harmlos und inzidentell bis hin zu gravierend oder gar lebensbedrohlich.

Mindestens 30 verschiedene Läsionen können in und um die Hypophyse vorkommen. Sie entstammen entweder direkt der Hypophyse oder den umliegenden Strukturen. Diese beinhalten den Sinus cavernosus und seine Komponenten, Arterien des Circulus arteriosus Willisii, Hirnnerven, Meningen, Liquorräume (die supraselläre Zisterne und den III. Ventrikel), die zentrale Schädelbasis und das Hirnparenchym (Hypothalamus).

Trotz der Vielfalt an Läsionen, die in dieser Region auftreten können, gehören mindestens 75–80 % aller sellären/juxtase sellären Raumforderungen zu einer der fünf folgenden Entitäten („Big Five“): Makroadenom, Meningeom, Aneurysma, Kraniopharyngeom und Astrozytom. Die übrigen Läsionen der Sellaregion kommen in weniger als 25 % der Fälle vor. Entitäten wie das Germinom, die Rathke-Taschen-Zyste und die Hypophysitis bedingen jeweils 1–2 % der Fälle oder weniger.

Um sich das Spektrum der sellären und parasellären Läsionen zu merken, empfehlen einige Autoren folgenden englischen Merkspruch (SATCHMO): Sarkoidose, Aneurysma/Adenom, Teratom/Tuberkulose, K(C)raniopharyngeom/Z(C)yste, Hypophysitis/Hamartom/Histiozytose, Meningiom/Metastase und Optikusgliom. Allerdings vermischt dieser Merkspruch seltene mit häufigen Läsionen und ist aus diesem Grund nicht besonders hilfreich zur Ermittlung einer klinisch fokussierten und radiologisch passenden Differenzialdiagnose.

In den vorausgegangenen Kapiteln des Teils IV wird ein Schwerpunkt auf die spezifische histopathologische Definition der Neoplasien gelegt, während in diesem Kapitel der Fokus auf den geografischen Lagebeziehungen und Lokalisationen liegt. Ziel dieses Kapitels ist die Erörterung der Anatomie der Sellaregion, um anschließend auf die diversen Läsionen, die in dieser anatomisch komplexen Region vorkommen, einzugehen.

Das Kapitel beginnt mit einem allgemeinen Überblick, einschließlich diagnostischer Schlüsselüberlegungen, klinischer Aspekte und hilfreicher bildgebender Befunde. Darauf folgend werden die normale Makroanatomie und die bildgebende Anatomie der Sellaregion behandelt.

Danach werden die Normvarianten, wie die physiologische Hypertrophie, die einen hypophysären pathologischen Prozess imitieren kann, besprochen. Es folgt eine Darstellung der kongenitalen Läsionen (wie z. B. das Tuber cinereum-Hamartom), die fälschlicherweise für bedrohliche pathologische Prozesse gehalten

werden können. Folgend werden die hypophysären und infundibulären Neoplasien erörtert, gefolgt von einer kurzen Besprechung sonstiger Läsionen, wie lymphozytäre Hypophysitis, Hypophysenapoplex und die postoperative Sella.

Die Ziele der Bildgebung sind die präzise Bestimmung der Lokalisation und der charakteristischen Merkmale einer sellären Raumforderung, die Feststellung ihrer Beziehung zu bzw. ihres Befalls von angrenzenden Strukturen und darauf aufbauend letztlich die Formulierung von plausiblen und eingegrenzten Differenzialdiagnosen, die das klinische Management des Patienten in die richtige Richtung lenken. Das Kapitel endet mit einer Zusammenfassung und dem Vorschlag einer Herangehensweise der Differenzialdiagnosen sellärer Raumforderungen.

Ziel des Kapitels ist es, den Leser in die Lage zu versetzen, zu unbekanntem sellären Raumforderung eine limitierte und plausible Anzahl an Differenzialdiagnosen zu formulieren und nicht einfach sämtliche, in dieser anatomisch komplexen Region vorkommenden Raumforderungen aufzuzählen.

Diagnostische Überlegungen

Die **anatomische Sublokalisierung** ist der wichtigste Faktor zur Formulierung einer adäquaten Differenzialdiagnose einer Raumforderung in der Sellaregion. Der erste Schritt ist die Zuordnung der Läsion zu einem der drei anatomischen Kompartimente: intrasellär, suprasellär, infundibilär.

Zur Feststellung der genauen anatomischen Sublokalisierung ist folgende Frage hilfreich: „Lässt sich die Hypophyse von der Raumforderung abgrenzen?“ Falls nicht, ist die Hypophyse selbst die Raumforderung und die wahrscheinlichste Differenzialdiagnose ist das Makroadenom.

Lässt sich dagegen die Raumforderung eindeutig von der Hypophyse abgrenzen, liegt diese extrasellär und ist somit kein Makroadenom. In solchen Fällen muss an andere pathologische Prozesse, wie ein Meningeom im Erwachsenenalter oder ein Kraniopharyngeom, gedacht werden.

Klinische Überlegungen

Der wichtigste klinische Faktor zur Festlegung einer adäquaten Differenzialdiagnose einer Raumforderung in der Sellaregion ist das Patientenalter. Im Erwachsenenalter häufig vorkommende Läsionen (Makroadenom, Meningeom und Aneurysma) sind bei Kindern in der Regel selten. Eine Läsion eines präpubertären Kindes, insbesondere eines Jungen, die wie ein Makroadenom aussieht, ist fast nie eine Neoplasie. Die nichtneoplastisch bedingte Vergrößerung der Hypophyse bei Kindern kommt deutlich häufiger vor als ein Tumor. Folglich ist eine vergrößerte Hypophyse bei einem Kind fast immer entweder eine normale physiologische Hyperplasie oder eine unphysiologische nichtneoplastische Hyper-

plasie im Rahmen einer Endorganinsuffizienz (am häufigsten Hypothyreose).

Einige im Kindesalter häufig vorkommende Raumforderungen (z. B. optikochiasmatisches/hypothalamisches pilozytisches Astrozytom und Kraniopharyngeom) sind dagegen bei Erwachsenen relativ selten.

Das Geschlecht ist in differenzialdiagnostischer Hinsicht ebenfalls relevant. Junge menstruierende Patientinnen oder Frauen in der postpartalen Periode zeigen häufig eine plump imponierende Hypophyse infolge einer temporären physiologischen Hyperplasie.

Bildgebende Überlegungen

Bildgebende Charakteristika einer Raumforderung in der Sellaregion sind sehr hilfreich für deren Beurteilung. Nach Zuordnung der anatomischen Sublokalisierung (Kompartiment) muss nach weiteren bildgebenden Hinweisen gesucht werden. Sind weitere Raumforderungen vorhanden? Zeigt die Läsion Verkalkungen? Stellt sie sich zystisch dar? Liegen in der Läsion Blutabbauprodukte vor? Wächst sie fokal oder infiltrativ? Nimmt sie Kontrastmittel auf? Vergrößert die Läsion die Sella turcica oder dringt sie in die Sella ein?

25.1 Anatomie der Sellaregion

In diesem Abschnitt erfolgt ein kurzer Überblick über die normale Makroanatomie und die bildgebende Anatomie der Sellaregion. Das Verständnis der normalen Anatomie ist die Grundlage der nachfolgenden Erörterung der sellären Neoplasien und tumorähnlichen Läsionen, den beiden Hauptthemen dieses Kapitels.

25.1.1 Makroanatomie

Ossäre Anatomie

Die **Sella turcica** (der „Türkensattel“) ist eine in der Mittellinie gelegene Konkavität im Corpus ossis sphenoidalis der zentralen Schädelbasis, die die Hypophyse aufnimmt. Die Sella ist komplett vom Os sphenoidale eingeschlossen. Die anteriore Begrenzung der Sella wird vom Tuberculum sellae und den Proc. clinoides anteriores gebildet. Das Dorsum sellae bildet die posteriore Begrenzung der Sella. Die Spitze des Dorsum sellae dehnt sich gering nach posterior und lateral aus und bildet dabei die Proc. clinoides posteriores aus, die wiederum den oberen Clivusrand formen (> Abb. 25.1).

Der Boden der Sella turcica wird z. T. durch das Dach des partiell oder komplett pneumatisierten Sinus sphenoidalis dargestellt. Die kavernösen Segmente der Aa. carotides internae (ACI) liegen in den flachen ossären Rinnen (**Sulci carotici**) inferolateral der Fossa hypophysialis (> Abb. 25.2).

Meningen

Die Meningen in und um die Sella bilden wichtige anatomische Leitstrukturen. Die **Dura mater** deckt den ossären Boden der Sella ab und trennt ihn damit von der Hypophyse. Eine dünne Duraduplikatur bildet gleichzeitig die laterale Begrenzung der Fossa hypophysialis und die mediale Wand des Sinus cavernosus.

Eine kleine zirkuläre Duramembran, das **Diaphragma sellae** (> Abb. 25.2), bildet das Dach der Sella aus und deckt den

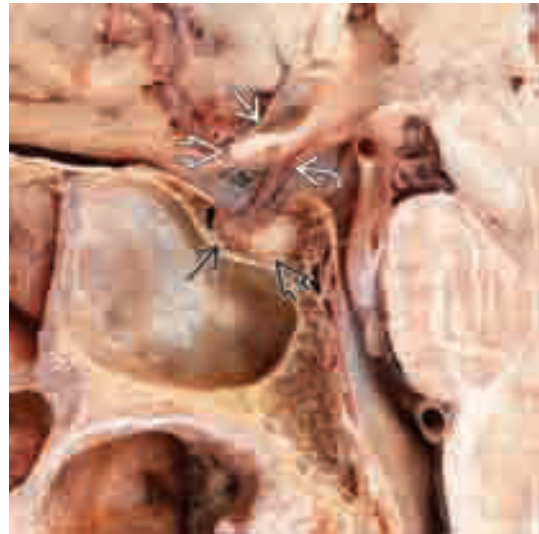

Abb. 25.1 Das mediasagittale anatomische Präparat zeigt die Sella turcica und angrenzende Strukturen. Adenohypophyse (gerader schwarzer Pfeil) und Neurohypophyse (offener schwarzer Pfeil) sind zusammen mit dem Chiasma opticum (offener weißer Pfeil) sowie dem Recessus opticus (gerader weißer Pfeil) und infundibularis (gebogener Pfeil) des III. Ventrikel gut erkennbar. (Mit frdl. Genehmigung von M. Nielsen, MS.)

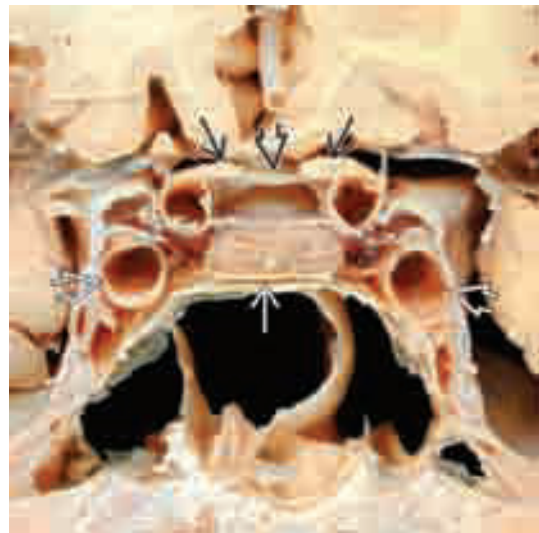

Abb. 25.2 Das koronar geschnittene makroskopische Präparat demonstriert wichtige Nachbarstrukturen der Hypophyse (gerader weißer Pfeil): kavernöse (offener weißer Pfeil) und supraclinoidale Aa. carotides internae, Diaphragma sellae (offener schwarzer Pfeil) und Nn. optici (gerader schwarzer Pfeil). (Mit frdl. Genehmigung von M. Nielsen, MS.)

größten Teil der Hypophyse ab. Zentral besitzt sie eine unterschiedlich große Öffnung, den **Hiatus diaphragmaticus**, für den Durchtritt des Hypophysenstiels (> Abb. 25.3). Die Öffnung weist einen mittleren Durchmesser von 7 mm auf.

Eine prominente basale **arachnoide** Membran, auch Liliequist-Membran genannt, bildet eine Trabekel aus, die die supra-selläre Zisterne durchziehen und auf diese Weise den Hypothalamus und das Diaphragma sellae bedecken. Eine kleine arachnoideale Tasche zieht bis über den Hypophysenstiel und bildet so eine kleine hypophysäre Zisterne. Diese Zisterne kann als die chirurgische Dissektionsebene beim Zugang zu suprasellären Raumforderungen fungieren.

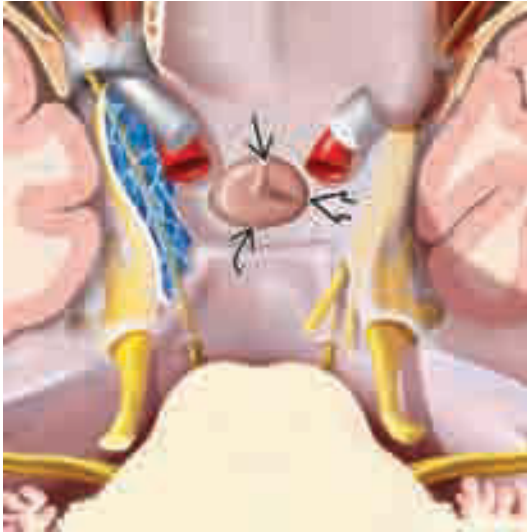

Abb. 25.3 Die axiale Grafik zeigt die Hypophyse (gebogener Pfeil) und das Infundibulum (gerader Pfeil) von oben durch die Öffnung im Diaphragma sellae (offener Pfeil).

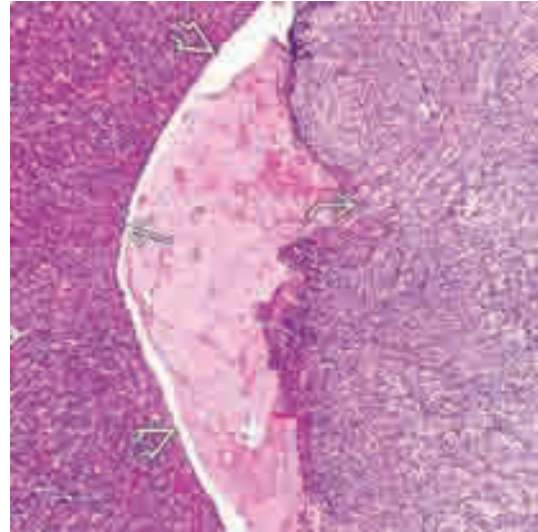


Abb. 25.4 Die Mikrofotografie einer präparierten unauffälligen Hypophyse bildet die Reste der Rathke-Tasche als Spaltraum (offener Pfeil) zwischen Vorder- (gerader Pfeil) und Hinterlappen (gebogener Pfeil) der Hypophyse ab. (Mit frdl. Genehmigung von A. Ersen, MD, B. Scheithauer, MD.)

Hypophyse

Die Glandula pituitaria, auch Hypophyse genannt, ist eine rötlich-graue, bohnenförmige Drüse mit zwei unterschiedlichen Teilen: Hypophysenvorderlappen, auch als **Adenohypophyse** bezeichnet, und Hypophysenhinterlappen, auch als **Neurohypophyse** bezeichnet (➤ Abb. 25.39).

Hypophysenvorder- und hinterlappen unterscheiden sich in ihrem embryologischen Ursprung, ihrem Aufbau und ihrer Funktion, sind aber in einer Drüse, der Hypophyse, vereint.

Hypophysenvorderlappen (Adenohypophyse)

Die Adenohypophyse, früher Vorderlappen genannt, nimmt 75–80% des Hypophysenvolumens ein. Sie umschließt in einer U-förmigen Konfiguration anterolateral die Neurohypophyse. Zudem wird sie in drei Abschnitte aufgeteilt: Pars distalis (Pars anterior), Pars intermedia und Pars tuberalis.

Die Adenohypophyse geht aus einer Ausstülpung (**Rathke-Tasche**) des embryonalen Ektoderms hervor. Das Ektoderm kleidet das Dach der Mundhöhle aus (➤ Abb. 25.4). Diese Ausstülpung trennt sich in der Folge von der Mundhöhle ab. Ihre Vorderwand verdickt sich zum größten Abschnitt der Adenohypophyse, der **Pars distalis**. Die Hinterwand differenziert sich in die **Pars intermedia**, während die dorsolateralen Anteile um das Infundibulum herumziehen und die **Pars tuberalis** bilden.

Alle drei Abschnitte der Adenohypophyse produzieren Hormone. Dies sind in der Mehrzahl Tropine, die die Funktion anderer endokriner Zellen, wie die sekretorischen Zellen in den Gonaden, Schilddrüse und Nebennierenrinde, regulieren. Sämtliche Hormone der Adenohypophyse werden durch die hypothalamischen Releasing-Hormone reguliert mit Ausnahme des Prolaktins, das unter der Kontrolle des dopaminergen Systems steht.

Die Zellen der Pars distalis der Adenohypophyse produzieren fünf unterschiedliche Hormone: Somatotropin (STH) (auch bekannt als Growth Hormone [GH]), Prolaktin (PRL), thyreoideastimulierendes Hormon (TSH), luteinisierendes Hormon/follikelstimulierendes Hormon (LH/FSH) und adrenokortikotropes Hormon (ACTH). Zusätzlich hat die Adenohypophyse einen

bedeutenden Anteil an hormoninaktiven Zellen, die als chromophobe Zellen bezeichnet werden.

Die Hypophyse eines Neugeborenen weist bereits die vollständige Anzahl terminal differenzierter hormonproduzierender Zellen auf. Jedoch unterliegt die postnatale Hypophyse einem ausgedehnten Remodellierungsprozess. Kurz nach der Geburt tritt die Adenohypophyse in eine massive Wachstumsphase ein und nimmt signifikant an Größe zu.

Die Hypophyse eines Erwachsenen kann ihre zelluläre Zusammensetzung an die Veränderungen physiologischer Zustände anpassen.

Hypophysenhinterlappen (Neurohypophyse)

Der Hypophysenhinterlappen oder die Neurohypophyse entwickelt sich aus dem embryonalen Diencephalon (Prosencephalon) als eine nach kaudal gerichtete Ausstülpung des Hypothalamus. Sie besteht aus einer großen **Pars nervosa** und einem kleineren **Infundibulum** (Hypophysenstiel).

Die Neurohypophyse nimmt 20–25% des gesamten Hypophysenvolumens ein. Über das Infundibulum bleibt sie mit dem Gehirn verbunden. An der **hypothalamischen Eminentia mediana** strahlt das Infundibulum ins Gehirn ein.

Der Hauptteil der Pars nervosa besteht aus axonalen Nervenendigungen der Neuronen, deren Zellkörper sich im Hypothalamus befinden. Die Neuronen tragen etwa zu 75% des Hypophysenhinterlappens bei. Die restlichen 25% werden von Gliazellen, den **Pituizyten**, gebildet.

In der Pars nervosa oder im Infundibulum kommen keine hormonproduzierenden Zellen vor. Stattdessen sezerniert die Pars nervosa zwei Hormone, die im Hypothalamus gebildet werden: das **antidiuretische Hormon** (ADH, auch **Vasopressin** genannt) und **Oxytocin**. Beide Hormone werden als größere Vorläuferhormone (Prohormone) synthetisiert und beinhalten ebenfalls das Transportprotein **Neurophysin**. Die Prohormone werden entlang der Axone des hypothalamo-hypophysären Trakts nach kaudal durch das Infundibulum transportiert und erst in der Neurohypophyse durch Spaltung in die aktive Form umgewandelt. In der aktiven Form werden die Hormone in den sekretorischen Granula der axonalen Endigungen gespeichert.

Gefäßversorgung

Arterien

Zwei Gruppen von Ästen entspringen den beiden **ACI**, um die Neurohypophyse zu versorgen. Einzelne **Aa. hypophysialis inferiores** entspringen dem kavernen Segment der ACI und versorgen den Hauptanteil der Neurohypophyse. Mehrere **Aa. hypophysialis superiores** entstammen dem supraklinoidalen Segment der ACI zusammen mit kleineren Ästen aus A. cerebri anterior und posterior. Die Aa. hypophysialis superiores versorgen zum größten Teil die Eminentia mediana des Hypothalamus und das Infundibulum.

Die Adenohypophyse besitzt keine direkte arterielle Versorgung.

Venen

Der **hypophysäre Pfortaderkreislauf** besteht aus einem primären Kapillarbett in der hypothalamischen Eminentia mediana und im Infundibulum sowie einem sekundären Kapillarbett in der Pars distalis der Adenohypophyse. Beide sind über lange Portalvenen verbunden. Das venöse Blut aus Adeno- und Neurohypophyse fließt in den Sinus cavernosus.

Der hypophysäre Pfortaderkreislauf stellt eine essenzielle Verbindung zwischen Hypothalamus und dem endokrinen System dar. Auf diesem Weg erreichen die hypothalamischen Releasing- und Inhibiting-Hormone ihre Zielzellen in der Pars distalis der Adenohypophyse und üben dadurch ihre Kontrolle über die Adenohypophysenfunktion aus. Außerdem transportiert der hypophysäre Pfortaderkreislauf die Hypophysenhormone von der Drüse zu ihren endokrinen Zielorganen und ermöglicht zudem eine rückgekoppelte Kontrolle der Sekretion.

Hypothalamus und III. Ventrikel

Der **Hypothalamus** liegt direkt oberhalb der Hypophyse und dehnt sich von der Lamina terminalis (anteriore Wand des III. Ventrikels) bis zu den Corpora mamillaria aus. Das **Tuber cinereum** ist ein Teil des Hypothalamus und stellt eine dünne konvexe Anhäufung grauer Substanz dar, die zwischen Chiasma opticum anterior und Corpora mamillaria posterior liegt. Das Infundibulum erstreckt sich von der Eminentia mediana nach kaudal, verjüngt sich allmählich im Verlauf und geht in die Neurohypophyse über.

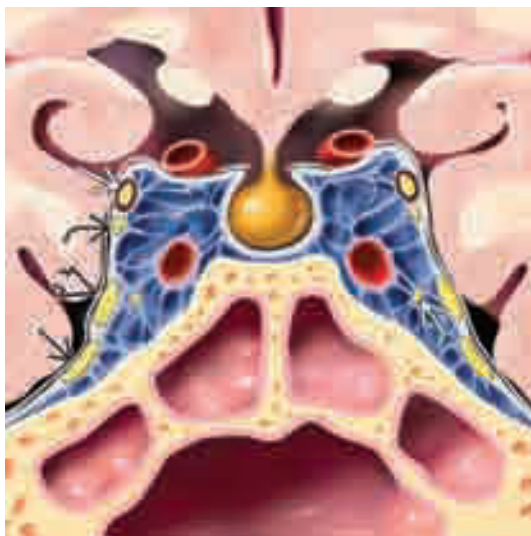

Abb. 25.5 In der lateralen Durawand des Sinus cavernosus verlaufen folgende Hirnnerven: III (gerader weißer Pfeil), IV (gebogener schwarzer Pfeil), V₁ (offener Pfeil) und V₂ (gerader schwarzer Pfeil). Nur der N. abducens (VI) (gebogener weißer Pfeil) liegt innerhalb des Sinus cavernosus.

Der **III. Ventrikel** liegt in der Mittellinie unmittelbar oberhalb des Hypothalamus. Zwei liquorgefüllte Recessus des III. Ventrikels, der Recessus opticus und infundibularis, zeigen nach kaudal in Richtung Hypothalamus. Der **Recessus opticus** ist rundlich konfiguriert und befindet sich direkt über dem **Chiasma opticum**. Im Gegensatz dazu ist der **Recessus infundibularis** konisch und spitzer zulaufend. Er dehnt sich dabei in den superioren Aspekt des Infundibulums hinein aus (> Abb. 25.7A).

Sinus cavernosus, Hirnnerven

Sinus cavernosus

Die Sinus cavernosi sind irregulär geformte, mit Trabekeln durchzogene venöse Kompartimente, die die Sella turcica lateral begrenzen. Sie bestehen aus einer prominenten lateralen und einer dünnen (häufig inapparenten) medialen duralen Wand. Wichtige Strukturen innerhalb der Sinus cavernosi sind die **kavernösen Segmente der ACI** und mehrere Hirnnerven.

Hirnnerven

In diesem Abschnitt wird kurz auf die Hirnnerven (HN), die durch den Sinus cavernosus verlaufen, eingegangen. (Die Anatomie sämtlicher Hirnnerven wird im Detail in > Kap. 23.1 besprochen.)

Der N. abducens (HN VI) ist der einzige tatsächlich im Sinus cavernosus – inferolateral der kavernen ACI – verlaufende Nerv. Die Hirnnerven III, IV, V₁ und V₂ liegen alle in der lateralen duralen Wand (> Abb. 25.5). Der N. oculomotorius (HN III) liegt kranialer als alle im Sinus cavernosus verlaufende Hirnnerven und ist von einem dünnen liquorgefüllten Arachnoideablatt umgeben – der Cisterna oculomotoria. Der N. trochlearis (HN IV) verläuft direkt unterhalb des HN III.

Zwei Hauptäste des N. trigeminalis (HN V) – N. ophthalmicus (V₁) und N. maxillaris (V₂) – liegen inferior vom N. trochlearis. Der N. mandibularis (HN V₃) tritt nicht in den Sinus cavernosus ein. Das Ganglion trigeminale liegt in einem anderen von Arachnoidea ausgekleideten, liquorgefüllten Raum – dem Cavum Meckeli. Der HN V₃ entspringt am Unterrand des Ganglion trigeminale (Gasseri bzw. semilunare) und tritt durch das Foramen ovale in den Mastikatorraum ein (> Abb. 25.6).

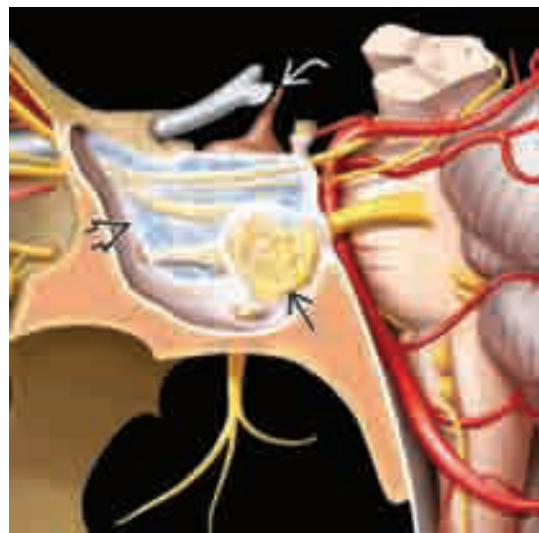


Abb. 25.6 Die sagittale Grafik stellt die im Sinus cavernosus (offener Pfeil) lateral der Hypophyse und dem Infundibulum (gebogener Pfeil) verlaufenden Hirnnerven dar. Das Cavum Meckeli ist mit Liquor gefüllt und beinhaltet die Äste vom N. trigeminus (V) und das Ganglion Gasseri (semilunare) (gerader Pfeil).

25.1.2 Untersuchungstechnik und Anatomie

Technische Überlegungen

Eine adäquate Bildgebung der hypothalamo-hypophysären Achse basiert auf spezifischen endokrinen Laboruntersuchungen, die infolge klinischer Symptome durchgeführt wurden. Das beste Untersuchungsprotokoll für pathologische Prozesse der hypothalamo-hypophysären Achse beinhaltet dünn-schichtige (2–3 mm) multiplanare Sequenzen mit einem kleinen Abbildungsbereich (FOV, field of view) vor und nach KM-Applikation sowie die Anwendung sowohl dynamischer wie auch statischer Sequenzen (> Abb. 25.7). CTA, MRA, DSA und die Katheterisierung des Sinus petrosus (sinus sampling) sind ergänzende Techniken, die speziellen Fällen vorenthalten sind.

Mithilfe der KM-CT lassen sich bisweilen Pathologien im Rahmen neuroendokriner Veränderungen feststellen, sie ist aber weit weniger sensitiv als die MRT. Eine CT im Knochenfenster ist aber unter Umständen hilfreich in der Darstellung des Ausmaßes der ossären Beteiligung im Rahmen invasiver Adenome bzw. in der Differenzierung von im Basisphenoid vorkommender Läsionen.

Größe und Konfiguration der Hypophyse

Die maximale Höhe der in der koronaren T1w gemessenen Hypophyse ist alters- und geschlechtsabhängig. Im präpubertären Alter beträgt sie 6 mm oder weniger. Die Normobergrenze bei Männern und postmenopausalen Frauen liegt bei 8 mm.

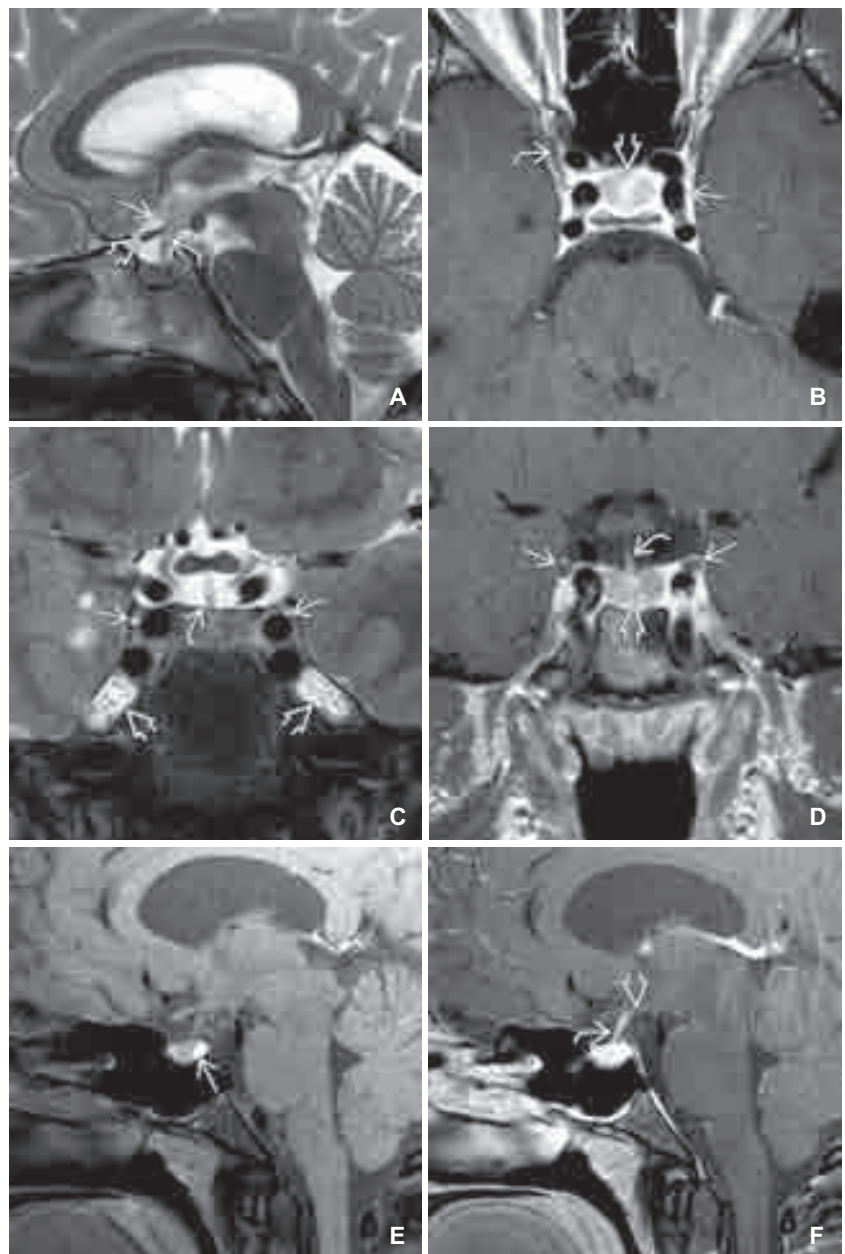
Während der Pubertät oder bei jungen menstruierenden Frauen liegt häufig eine physiologische Hypertrophie vor, sodass die Hypophyse eine Höhe von 10 mm aufweisen kann. Schwangere, postpartale oder stillende Frauen haben sogar noch größere, nach superior konvex geformte Hypophysen, die 12–14 mm hoch sein können.

Das Infundibulum misst auf der Höhe des Chiasma opticum etwa 3–4 mm im Durchmesser und verjüngt sich allmählich in seinem deszendierenden Verlauf bis zur Insertion in der Hypophyse auf 2 mm (> Abb. 25.7F).

Signalintensität der Hypophyse

Die Signalintensität der Hypophyse ist variabel. Mit Ausnahme von Neugeborenen (bei denen die Adenohypophyse sehr groß

Abb. 25.7 **A)** Die sagittale T2w bei 3.0-T zeigt die Hypophyse und die angrenzenden Strukturen: Chiasma opticum (offener Pfeil), Recessus opticus (gerader Pfeil) und infundibularis (gebogener Pfeil). **B)** Die axiale KM-T1w stellt ein kräftiges Enhancement des Blutes und der Dura des Sinus cavernosus (gerader Pfeil) sowie ein geringfügig weniger intensives der Hypophyse dar (offener Pfeil). Der rechte N. oculomotorius (III) stellt sich als lineare Struktur dar (gebogener Pfeil), die in der lateralen Durawand nach anterior verläuft. Flow Voids der kavernösen ACI finden sich normalerweise im Sulcus caroticus, lateral der Hypophyse. **C)** Die koronare T2w demonstriert eine durch Liquor hervorgerufene Hyperintensität in den okulomotorischen Zisternen (gerade Pfeile) und in den Cava Meckeli (offene Pfeile). Die „dots“ innerhalb der Cava Meckeli sind Äste der Nn. trigemini (V). Das Diaphragma sellae (gebogener Pfeil) liegt auf der Sella. **D)** In der koronaren KM-T1w FS zeigen sich die Nn. oculomotorii (III) als rundliche Füllungsdefekte (gerade Pfeile) im oberen rechten Quadranten des Sinus cavernosus. Der Hypophysenstiel (gebogener Pfeil) und die Hypophyse (offener Pfeil) zeigen ein weniger intensives Enhancement als das venöse Blut im Sinus cavernosus. **E)** In der sagittalen T1w FS bleibt die Neurohypophyse (Pfeil) hell, was daran liegt, dass ihre Hyperintensität nicht durch Fett, sondern durch neurosekretorische Granula hervorgerufen wird. **F)** Die sagittale KM-T1w FS verdeutlicht, dass Infundibulum (gebogener Pfeil) und hypothalamisches Tuberculum cinereum (offener Pfeil) keine Blut-Hirn-Schranke haben und demzufolge beide ein Enhancement zeigen. Man beachte die regelrechte Verjüngung des Infundibulums während seines Verlaufs vom Hypothalamus zur Hypophyse.



und sehr hyperintens sein kann) stellt sich die Adenohypophyse typischerweise isointens im Vergleich zum Kortex sowohl in der T1w als auch in der T2w dar. Die Neurohypophyse zeigt aufgrund vorhandener neurosekretorischer Granula in der Regel eine verkürzte T1-Relaxationszeit (den sog. „posterior pituitary bright spot“). Dieser wird nicht durch Fett hervorgerufen und ist folglich mittels fettsupprimierter Sequenzen nicht unterdrückbar (> Abb. 25.7E). Allerdings weisen bis zu 20% der endokrinologisch unauffälligen Patienten keinen posterioren hypophysären „bright spot“ auf.

Das Infundibulum stellt sich mit Ausnahme der zentralen Hyperintensität in der T2w isointens zur Hypophyse dar. Der Recessus infundibularis des III. Ventrikels dehnt sich unterschiedlich weit nach kaudal ins Infundibulum hinein aus.

Kontrastmittelaufnahme

Die Hypophyse besitzt keine Blut-Hirn-Schranke. Aus diesem Grund reichert sie schnell und kräftig Kontrastmittel an. Die Anreicherung ist nur geringfügig weniger intensiv als die des venösen Blutes in den benachbarten Sinus cavernosi (> Abb. 25.7D). Auch das Infundibulum und das Tuber cinereum haben keine Blut-Hirn-Schranke, weshalb sie in der KM-T1w ebenfalls ein Enhancement aufweisen (> Abb. 25.7F).

„Inzidentalome“ der Hypophyse

Fokale Hypointensitäten oder Areale ohne KM-Anreicherung kommen auf KM-gestützten Aufnahmen der Hypophyse häufig vor. Sie werden bei 15–20% der asymptomatischen Patienten beobachtet und als hypophysäre Inzidentalome bezeichnet. Die meisten sind weniger als 1 cm im Durchmesser („Mikroinzidentalome“). Sie werden entweder durch benigne intrahypophysäre Zysten oder hormoninaktive Mikroadenome verursacht. Beide Entitäten werden häufig bei Autopsien vorgefunden.

Obwohl die meisten hypophysären Inzidentalome unerwartete Befunde und generell ohne jegliche klinische Signifikanz sind, empfehlen die neueren endokrinologischen Richtlinien, bei Patienten mit Mikroinzidentalomen zusätzlich zu einer gründlichen Anamneseerhebung eine umfassende körperliche Untersuchung und limitierte Labortests (z. B. PRL und IGF-1-Spiegel) durchzuführen. Bei Patienten mit Makroinzidentalomen (> 1 cm) sollte eine Hypophyseninsuffizienz ausgeschlossen werden. Falls das Makroinzidentalom an das Chiasma opticum bzw. die Nn. optici grenzt, ist eine Gesichtsfelduntersuchung erforderlich.

Liegen keine chirurgischen Kriterien für eine Resektion vor, wird eine MRT-Kontrolluntersuchung nach 6 Monaten bei einem Makro- und nach einem Jahr bei einem Mikroinzidentalom empfohlen. Bleibt das Inzidentalom größenkonstant, sollten Kontrolluntersuchungen in zunehmend größeren Abständen durchgeführt werden.

25.2 Bildgebende Normvarianten

Eine Vielzahl von Normvarianten tritt in der Hypophyse und um die Sella turcica herum auf, die in der Bildgebung nicht als pathologische Veränderungen fehlinterpretiert werden dürfen. So sind nicht alle vergrößerten Hypophysen anormal. Eine Pseudovergrößerung der Hypophyse kann durch „kissing carotids“ bzw. durch eine atypisch flache Sella turcica vorgetäuscht werden. Eine Hyperplasie der Hypophyse kann ebenso physiologisch wie

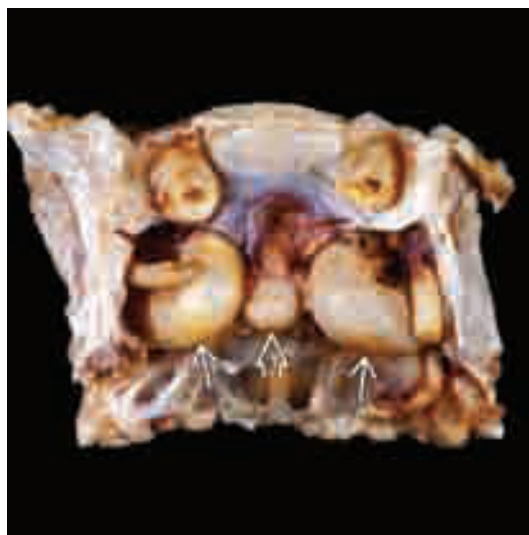

Abb. 25.8 Das Autopsiepräparat der zentralen Schädelbasis zeigt den medialen Verlauf der kavernösen ACI (gerade Pfeile), wobei sie der Hypophyse anliegen und sie geringfügig komprimieren (offener Pfeil). (Mit frdl. Genehmigung von A. Ersen, MD, B. Scheithauer, MD.)

pathologisch sein. Die Empty Sella ist eine häufige Normvariante, kann jedoch auch eine Manifestation der idiopathischen intrakraniellen Hypertension (Pseudotumor cerebri) sein.

25.2.1 „Kissing carotids“

In der Regel liegen die kavernösen ACI lateral der Hypophyse im parasellären Sulcus caroticus. Gelegentlich verlaufen sie jedoch medial durch die ossäre Sella turcica (> Abb. 25.8). Diese „kissing carotids“ können die Hypophyse komprimieren und sie nach oben verdrängen. Dadurch kann die Hypophyse moderat vergrößert erscheinen. Der mediale Verlauf der ACI ist für die chirurgische Planung einer transsphenoidalen Hypophysektomie von großer Bedeutung, da im Normalfall die ACI außerhalb des Zugangswegs liegen (> Abb. 25.9).

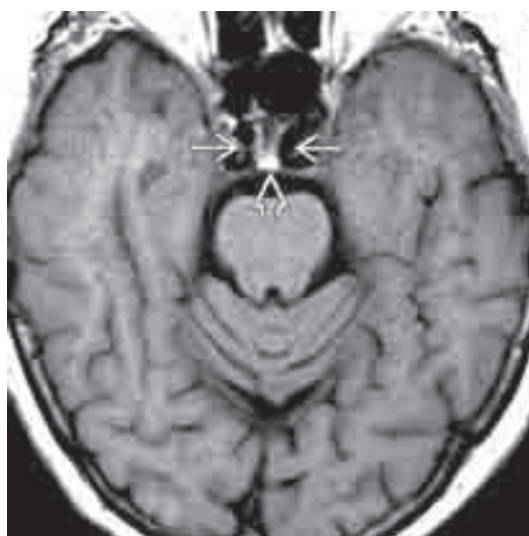


Abb. 25.9 Die axiale T1w zeigt „kissing carotids“ (gerade Pfeile) mit einer dazwischen liegenden komprimierten Hypophyse. Der „bright spot“ der Neurohypophyse (offener Pfeil) wurde nach oben zusammengedrückt und liegt nun zwischen den Karotiden.

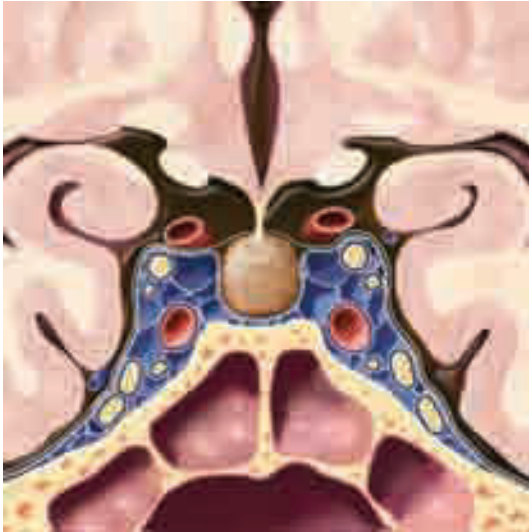

Abb. 25.10 Die koronare Grafik illustriert eine physiologische Hyperplasie der Hypophyse. Die Drüse ist gleichmäßig vergrößert und hat einen gering konvex verlaufenden Oberrand.

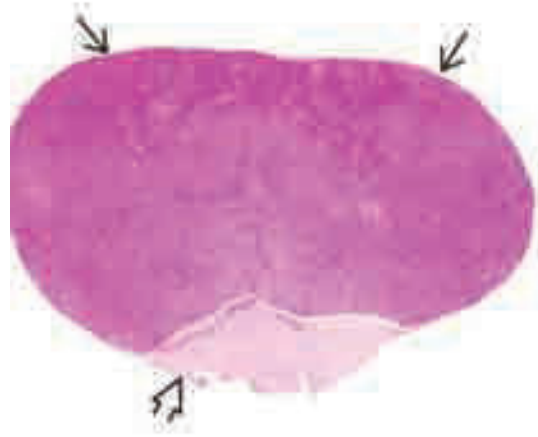
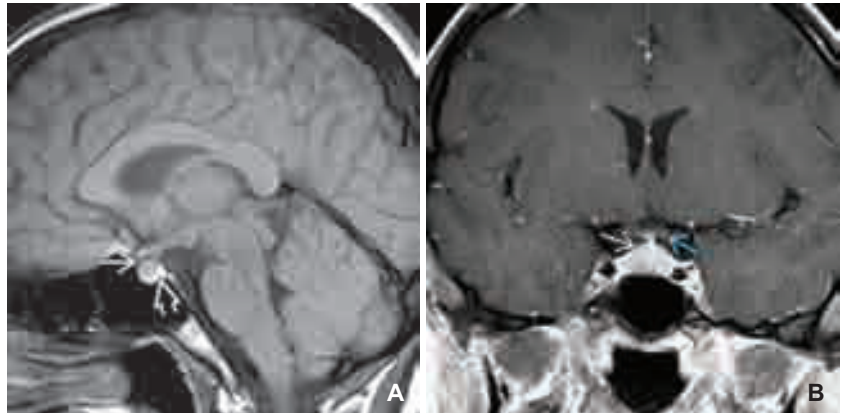


Abb. 25.11 Die Mikrofotografie zeigt einen axialen Schnitt durch eine hyperplastische Hypophyse. Die diffus vergrößerte Adenohypophyse (gerade Pfeile) lässt die Neurohypophyse (offener Pfeil) klein erscheinen. (Mit frdl. Genehmigung von A. Ersen, MD, B. Scheithauer, MD.)

Abb. 25.12 A) Die sagittale T1w einer 16-Jährigen zeigt eine nach oben gerichtete Vorwölbung der Hypophyse (gerader Pfeil). Der Boden der Sella ist intakt. Man beachte die normale Hyperintensität der Neurohypophyse (offener Pfeil).

B) Die koronare KM-T1w derselben Patientin verdeutlicht, wie die nach oben konvexe Drüse (weißer Pfeil) nahezu das Chiasma opticum (blauer Pfeil) erreicht. Das Gesamtvolumen der Hypophyse ist fast doppelt so groß wie bei einer postmenopausalen Frau.



25.2.2 Hyperplasie der Hypophyse

Terminologie

Eine Hyperplasie der Hypophyse ist eine nichtneoplastische Zellvermehrung in der Adenohypophyse. Sie kann sowohl physiologisch (normal) als auch pathologisch sein.

Ätiologie

Physiologische Hyperplasie

Eine physiologische Vergrößerung des Hypophysenvolumens ist häufig und in vielen Fällen normal. Eine physiologische Hyperplasie während der Pubertät oder bei jungen menstruierenden Frauen ist sehr häufig (> Abb. 25.10, > Abb. 25.11, > Abb. 25.12B). Eine Vergrößerung der Hypophyse infolge Prolaktinzellhyperplasie kommt auch während einer Schwangerschaft und der Stillzeit oder als Antwort auf eine Östrogentherapie vor.

Pathologische Hyperplasie

Die pathologische Hyperplasie ist am häufigsten Folge einer **Endorganinsuffizienz**. Die primäre Hypothyreose ist die häufigste Ursache einer pathologischen Hyperplasie der Hypophyse. So kann eine langjährige Hypothyreose eine TSH-Zellhyperplasie hervorrufen (> Abb. 25.13). Eine ACTH-Zellhyperplasie tritt

infolge eines Hypokortisolismus bei der Addison-Krankheit auf. Eine gonadotrope Hyperplasie kommt als Reaktion auf den primären Hypogonadismus (Klinefelter- oder Turner-Syndrom) zustande.

Darüber hinaus kann eine pathologische Hyperplasie durch eine ektope Überproduktion von Releasing-Hormonen hervorgerufen werden. So entsteht eine GH-Zellhyperplasie nach einer überschießenden Sekretion des GH-Releasing-Hormons durch einen pankreatischen Inselzelltumor, ein Phäochromozytom, ein Bronchialkarzinom und ein neuroendokrines Thymskarzinom.

Eine ACTH-Zellhyperplasie kann auch die Folge einer ACTH-Releasing-Hormon-Freisetzung aus einem hypothalamischen Hamartom (> Kap. 25.3.2) bzw. einem neuroendokrinen Tumor oder einem ACTH-abhängigen Cushing-Syndrom sein. Eine mammosomatotrope Hyperplasie tritt im Rahmen eines McCune-Albright-Syndroms und des Gigantismus auf.

Pathologie

Makroskopische Pathologie

Die häufigste physiologische Form der hypophysären Hyperplasie ist die diffuse Prolaktinzellhyperplasie während der Schwangerschaft oder des Stillens. Hierbei kommt es zu einer symmetrischen

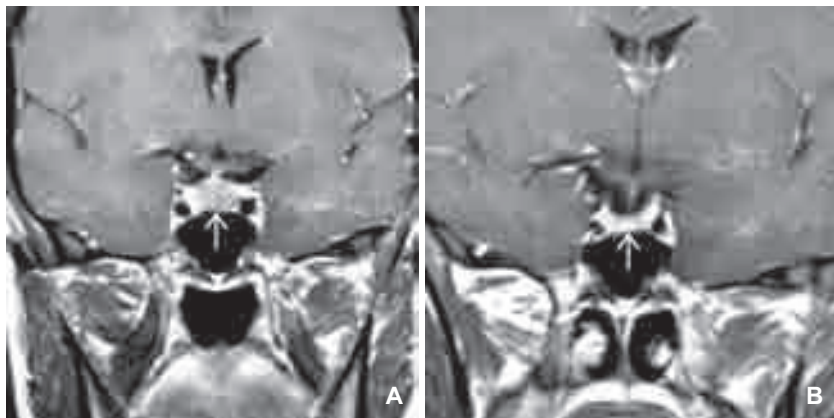


Abb. 25.13 **A)** Die koronare KM-T1w eines präpubertierenden Patienten mit Hypothyreoidismus zeigt eine Hyperplasie der Hypophyse (Pfeil), wobei sich die Drüse nach oben wölbt und dadurch ein Makroadenom imitiert. **B)** Nach Beginn einer Substitutionstherapie mit Schilddrüsenhormonen wurde einige Wochen später eine erneute MRT durchgeführt, die die Hypophyse wieder in normaler Größe darstellt (Pfeil).

Vergrößerung der Adenohypophyse, die unter Umständen die 2- bis 3-fache Normgröße erreichen kann bei ansonst normalem Erscheinungsbild.

Klinische Aspekte

Epidemiologie und Demografie

Mit Ausnahme der PRL-Zellhyperplasie während der Schwangerschaft ist eine Hyperplasie der Hypophyse selten.

Der Großteil der Patienten sind Kinder und junge Erwachsene. Die häufigste Ätiologie ist die PRL-Zellhyperplasie.

Präsentation und natürlicher Verlauf

Die Symptome unterscheiden sich in Abhängigkeit vom jeweiligen Hormon. Die PRL-Zellhyperplasie z. B. führt zu Hyperprolaktinämie. Die GH-Zellhyperplasie führt zu Gigantismus oder Akromegalie. Die ACTH-Zellhyperplasie verursacht ein Cushing-Syndrom.

Eine normale physiologische Hyperplasie erfordert keine Therapie. Die pathologische Hyperplasie wird medikamentös behandelt und hat eine exzellente Prognose. Sie führt nicht zu einer erhöhten Adenomprävalenz.

Bildgebung

Die klassischen bildgebenden Charakteristika der Hyperplasie ist eine symmetrische Größen- und Volumenzunahme der Hypophyse ohne fokalen raumfordernden Effekt oder eine ossäre Erosion.

In der Nativ-CT stellt sich der superiore Drüsenrand nach oben konvex dar und die Drüse misst in kraniokaudaler Ausdehnung 10–15 mm. Eine Erosion der ossären Sella turcica ist nicht nachweisbar. Nach KM-Applikation zeigt die Hypophyse in der CT ein kräftiges und meist gleichmäßiges Enhancement.

In der MRT wird eine vergrößerte und sich nach oben wölbende Drüse sichtbar, die sogar bis an das Chiasma opticum reichen kann. Die vergrößerte Hypophyse ist isointens zum Kortex in der T1w und T2w. Dynamische KM-verstärkte MRT-Sequenzen mit 2–3 mm Schichtdicke und einem kleinem FOV zeigen eine homogene Kontrastierung der Hypophyse. Manchmal lässt sich ein fokal-noduläres Enhancement – insbesondere bei Vorliegen einer ACTH-Zellhyperplasie – abgrenzen.

Differenzialdiagnose

Die Differenzierung zwischen einer Hyperplasie der Hypophyse und einem **Makroadenom** (> Kap. 25.4.1) kann schwierig sein. Hilfreich ist die Kenntnis von Alter, Geschlecht und endokrinen Status. Bei Kindern sind die primären Neoplasien der Hypophyse

selten, wohingegen die physiologische Vergrößerung häufig auftritt.

HINWEIS

Eine vergrößerte Hypophyse bei einem präpubertären männlichen Patienten ist nahezu immer eine Hyperplasie und kein Adenom!

Die **lymphozytäre Hypophysitis** (> Kap. 25.5.1) kann eine Vergrößerung der Hypophyse bedingen. Am häufigsten kommt sie bei Schwangeren und postpartalen Patientinnen vor. Sie ist unter Umständen schwer allein anhand der Bildgebung von der physiologischen PRL-Zellhyperplasie abzugrenzen. Ist das Infundibulum vergrößert, so ist eine Hypophysitis wahrscheinlicher als eine Hyperplasie.

Die **intrakranielle Hypotension** (> Kap. 34.5.2) führt bei 50% der Patienten zu einer Hypophysenvergrößerung bis oberhalb der Sella. Diese Patienten stellen sich typischerweise mit Kopfschmerzen infolge des erniedrigten intrakraniellen Liquordrucks vor. Zu den klassischen Zeichen der intrakraniellen Hypotension zählen eine diffuse Duraverdickung und ein dures Enhancement, eine Kaudalverlagerung des Gehirns durch die Incisura sowie eine Distension der venösen Strukturen und duralen Sinus.

25.2.3 Empty Sella

Terminologie

Eine „**Empty Sella**“ ist eine mit Arachnoidea ausgekleidete und Liquor gefüllte Protrusion der suprasellären Zisterne durch das Diaphragma sellae in die Sella turcica (> Abb. 25.14). Eine Empty Sella ist selten komplett „leer“. Ein kleines flachgedrücktes Hypophysenresiduum ist in der Regel auf dem Boden der ossären Sella vorhanden, selbst wenn es sich nicht bildgebend abgrenzen lässt. Daher ist der Begriff „partielle Empty Sella“ anatomisch präziser.

Ätiologie

Eine Empty Sella kann primär oder sekundär entstehen. Eine **primäre Empty Sella** tritt auf, wenn eine ungewöhnlich weite (manchmal als „inkompetent“ bezeichnete) Öffnung im Diaphragma sellae eine intraselläre Herniation der Arachnoidea und des Liquors aus der suprasellären Zisterne in die sich darunter befindliche Sella turcica zulässt (> Abb. 25.15). Die Liquorpulsationen können dann die Sella allmählich erweitern und vertiefen. Die

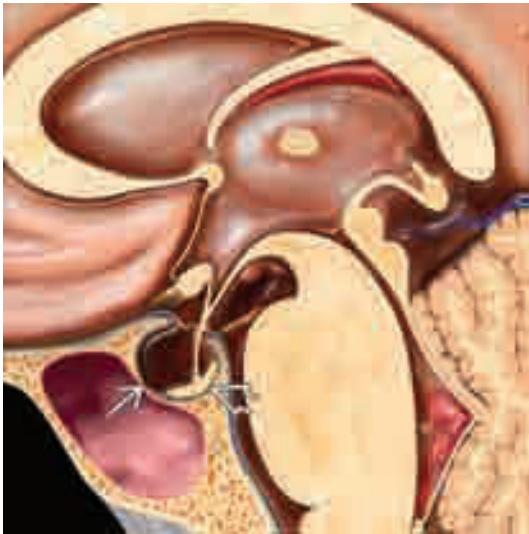


Abb. 25.14 Die Grafik bildet eine primäre Empty Sella ab (gerader Pfeil). Die mit Liquor gefüllte Arachnoidalzisterne wölbt sich nach inferior in die vergrößerte Sella turcica vor und führt zur posteroinferioren Abflachung der Hypophyse am Boden der Sella turcica (offener Pfeil).



Abb. 25.16 Auf der sagittalen Übersichtsvergrößerung zeigt sich die partielle Empty Sella als eine vergrößerte, nahezu komplett mit Liquor gefüllte Sella (gerade Pfeile) mit einer gegen den sellären Boden abgeflachten Hypophyse (offener Pfeil). (Mit frdl. Genehmigung von W. Kucharczyk, MD.)

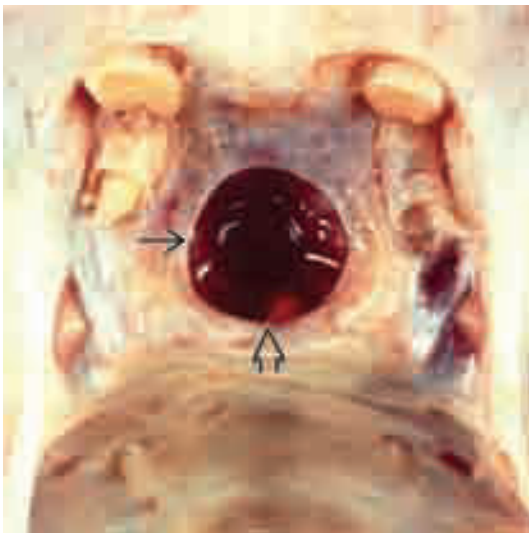


Abb. 25.15 Das von oben betrachtete Autopsiepräparat zeigt eine weite Öffnung im Diaphragma sellae (gerader Pfeil) mit einer darunterliegenden, liquorgefüllten Sella (offener Pfeil). (Mit frdl. Genehmigung von M. Sage, MD.)

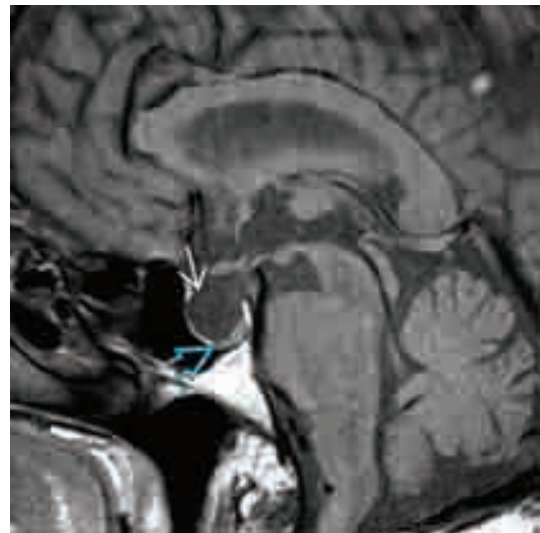


Abb. 25.17 Die sagittale T1w zeigt eine klassische Empty Sella (gerader weißer Pfeil) mit einer vergrößerten Sella turcica einer 58-jährigen Patientin mit Cushing-Syndrom. Die ausgesünnete und abgeflachte Hypophyse ist am Boden der Sella erkennbar (offener blauer Pfeil).

ossäre Lamina und Dura, die die Sella vom Sinus sphenoidalis trennen, bleiben jedoch intakt (> Abb. 25.16, > Abb. 25.17).

Eine **sekundäre Empty Sella** liegt vor, wenn das Hypophysenvolumen operativ, medikamentös mit Bromocriptin oder radio-gen reduziert wurde. Weniger häufig hinterlässt ein Hypophysenapoplex (meist zusammen mit einem Makroadenom) eine leere erweiterte ossäre Sella mit lediglich einem kleinen hämorrhagisch infarzierten Drüsenresiduum im posteroinferioren Aspekt der Sella.

Selten kann ein Kind mit einem perinatalen Insult und konsekutiver neuronaler Nekrose im Hypothalamus ein sehr dünnes Infundibulum und eine partielle Empty Sella aufweisen.

Eine seltene, aber wichtige Ursache der sekundären Empty Sella ist das **Sheehan-Syndrom**. Es ist eine der häufigsten Ursachen einer Hypophyseninsuffizienz in unterentwickelten Ländern und

entsteht im Rahmen einer ischämischen Hypophysennekrose nach einer schwerwiegenden postpartalen Blutung. Die Mehrheit der Patienten mit Sheehan-Syndrom hat eine Empty Sella in der CT oder MRT.

Klinische Aspekte

Epidemiologie und Demografie

Die genaue Prävalenz der Empty Sella ist unbekannt. Sie wird in 5–10% der kraniellen MRT diagnostiziert.

Obwohl die Empty Sella in jedem Alter vorkommen kann, liegt der Erkrankungsgipfel in der 5. Lebensdekade. Es liegt eine eindeutige weibliche Prädominanz von 4 : 1 vor. Der mittlere BMI der Patienten mit einer Empty oder partiellen Empty Sella ist signifikant höher als bei Menschen ohne Empty Sella.

Präsentation

Die meisten Patienten mit einer Empty Sella sind asymptomatisch oder weisen unspezifische Symptome wie Kopfschmerz auf (> Abb. 25.18). Dennoch kann die primäre Empty Sella mit diversen Erkrankungen, von geringen endokrinen Stoffwechselstörungen bis hin zu Rhinorrhö oder Otorrhö, assoziiert sein. 18–20% der Patienten mit primärer Empty Sella leiden unter Hyperprolaktinämie, 5% an globaler Hypophysenvorderlappeninsuffizienz und 4% an einem isolierten GH-Mangel. Bei nahezu 80% der adipösen Frauen mittleren Alters mit einer spontanen Otoliquorrhö oder Rhinoliquirrhö lässt sich in der präoperativen MRT eine hiermit assoziierte Empty Sella finden (> Abb. 25.19). Zudem ist eine Empty Sella häufig mit einer idiopathischen intrakraniellen Hypertension assoziiert (> Abb. 25.20).

Gelegentlich stellen sich die Patienten mit Sehstörungen infolge einer inferioren Verlagerung des Chiasma opticum in die Empty

Sella vor. In den meisten dieser Fälle handelt es sich um eine sekundäre Empty Sella nach transsphenoidaler Adenomexstirpation.

Behandlungsoptionen

Im Allgemeinen erfordert weder die primäre noch die sekundäre Empty Sella eine definitive Therapie. In einigen Fällen kann eine Hormonsubstitutionstherapie notwendig werden. Eine Rhinoliquirrhö, Otoliquorrhö oder Verlagerung des Chiasma opticum mit schwerwiegenden Sehstörungen können unter Umständen eine chirurgische Intervention erforderlich machen.

Bildgebung

Allgemeines

In der Bildgebung lässt sich intrasellärer Liquor mit einer ausgeprägten, gegen den sellären Boden flachgedrückten Hypophyse abgrenzen.

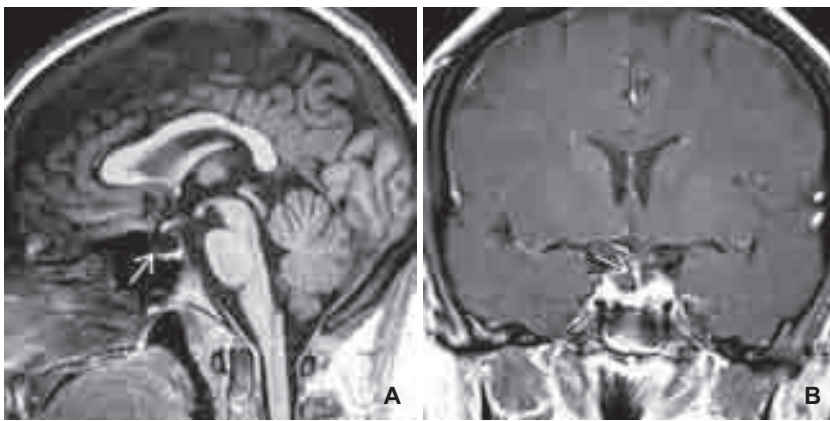


Abb. 25.18 A) In der sagittalen T1w einer 28-jährigen Patientin mit komplexfokalen Anfällen wurde inzidentell eine Empty Sella festgestellt (Pfeil).

B) Die koronare KM-T1w derselben Patientin zeigt, dass das Infundibulum (Pfeil) nach lateral deviiert – eine Normvariante. Der Hormonstatus der Patientin war unauffällig.

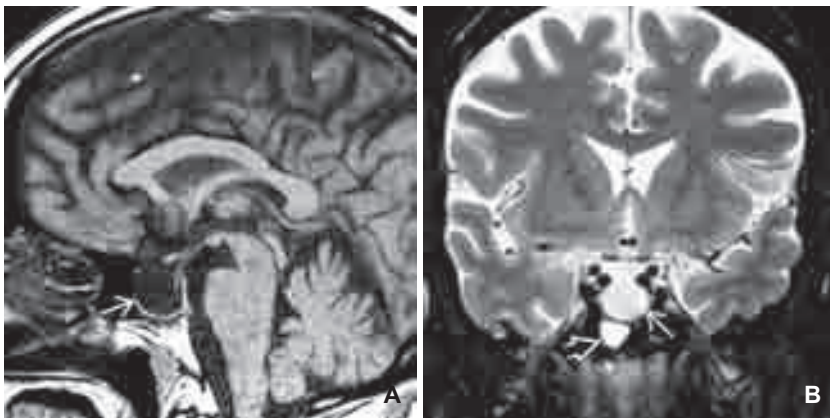


Abb. 25.19 A) Eine Empty Sella ist nicht immer gutartig, wie dieser Fall einer 56-jährigen Patientin mit einem Liquorleck zeigt. Die übergroße, liquorgefüllte Empty Sella (Pfeil) ist deutlich größer als die übliche Normvariante.

B) In der koronaren T2w derselben Patientin ist eine Flüssigkeitsretention (offener Pfeil) unterhalb des ausgedünnten Bodens der liquorgefüllten Sella turcica (gerader Pfeil) zu sehen. Intraoperativ wurde eine ossäre Dehiszenz festgestellt und behoben.

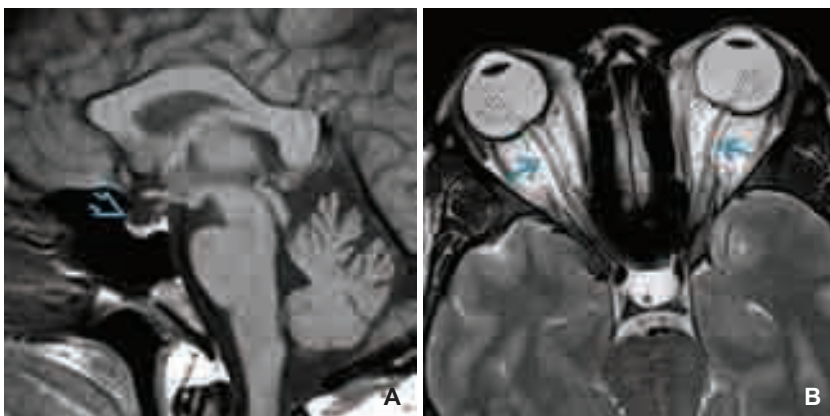


Abb. 25.20 A) Die sagittale T1w zeigt die partielle Empty Sella (Pfeil) einer 24-jährigen Patientin mit Kopfschmerzen. Eine normale Hypophyse bei jungen Frauen sollte einen konvexen Oberrand aufweisen.

B) Die axiale T2w der Orbitae derselben Patientin verdeutlicht die erweiterten Optikuscheiden (gerade blaue Pfeile), die Elevation der Sehnervenpapillen und Abflachung der posterioren Bulbi (offene weiße Pfeile), hinweisend auf Stauungspapillen. Dies sind klassische Befunde einer idiopathischen intrakraniellen Hypertension.

Computertomografie

Liquorisodense Flüssigkeit füllt eine normal große oder moderat erweiterte Sella turcica aus. Bei der primären Empty Sella ist der ossäre Boden der Sella turcica intakt, wohingegen er bei der sekundären Empty Sella nach transsphenoidaler Hypophysektomie häufig einen chirurgischen Defekt zeigt. Das Infundibulum und die Drüsenreste weisen in der KM-CT ein regelrechtes Enhancement auf. Das Infundibulum kann von der Mittellinie abweichen und etwas verkippt imponieren.

Magnetresonanztomografie

Die intraselläre Flüssigkeit verhält sich exakt wie Liquor in der T1w und T2w und ihr Signal wird in der FLAIR komplett supprimiert. In der DWI lässt sich keine Diffusionsrestriktion abgrenzen. In schweren Fällen kann das Chiasma opticum bzw. der anteriore Anteil des III. Ventrikels zur Sella turcica hin verzogen werden oder sogar in sie hernieren. Falls die Empty Sella Folge einer Operation ist, können Fettplomben und narbiges Granulationsgewebe mit Adhäsionen zu Verziehungen der regionalen Anatomie führen.

Differenzialdiagnose

Die Hauptdifferenzialdiagnose einer Empty Sella ist die **supraselläre Arachnoidalzyste** (> Kap. 28.2.1), die in die Sella turcica hernieren kann. Die ossäre Sella erscheint in einem diesem Fall nicht nur vergrößert, sondern erodiert und abgeflacht. Obwohl Arachnoidalzysten meist inzidentelle Befunde sind, weisen sie eine variable Größe auf und können symptomatisch werden, wenn sie durch ihre Größe einen raumfordernden Effekt auf das Infundibulum oder die Hypophyse ausüben. Arachnoidalzysten weisen

denselben Signalcharakter wie Liquor in allen MRT-Sequenzen auf und zeigen korrespondierend eine komplette Signalsuppression in der FLAIR. In der sagittalen T2w ist häufig ein angehobener, komprimierter und über die supraselläre Arachnoidalzyste ausgezogener III. Ventrikel erkennbar (> Abb. 25.21, > Abb. 25.22).

Die andere wichtige Differenzialdiagnose bei Patienten mit Empty Sella ist die **idiopathische intrakranielle Hypertension**, auch als „Pseudotumor cerebri“ bekannt. Sowohl eine inzidentelle Empty Sella als auch die idiopathische intrakranielle Hypertension treten mit einer höheren Prävalenz bei adipösen Frauen auf. In der Bildgebung besteht somit oft eine Überschneidung der beiden Entitäten. Die für die idiopathische intrakranielle Hypertension typischen Befunde, wie die Erweiterung der Optikusnervenscheiden, Verschmälerung der Zisternen und Ventrikel, können in der Differenzierung zwischen den beiden Entitäten hilfreich sein. Bei idiopathischer intrakranieller Hypertension liegen typischerweise Stauungspapillen vor, erkennbar an der Protrusion der Sehnervenpapille in den posterioren Bulbus (> Abb. 25.20).

Ein **erhöhter intrakranieller Druck**, verursacht durch einen obstruktiven Hydrozephalus, führt in der Regel zu einer Verlagerung der dilatierten basalen Recessus des anterioren III. Ventrikels – nicht der suprasellären Zisterne – in die Sella. Eine transpendymale Liquoridiapedese ist häufig bei erhöhtem intrakraniellen Druck, fehlt aber komplett bei einer Empty Sella.

25.3 Kongenitale Läsionen

25.3.1 Anomalien der Hypophyse

Ein vollständige Aplasie der Hypophyse und des Infundibulums ist selten und nahezu immer fatal bei Geburt oder kurz danach.

Abb. 25.21 A) Die sagittale KM-T1w eines 73-jährigen Patienten zeigt eine Arachnoidalzyste (offener Pfeil), die die Sella und die supraselläre Zisterne ausfüllt. Man beachte die Verlagerung des Infundibulums nach superior (gerader weißer Pfeil). Die KM-aufnehmende Hypophyse liegt abgeflacht im anterioren Anteil der Sella (gerader blauer Pfeil).

B) In der koronaren T1w desselben Patienten ist erkennbar, dass das Chiasma opticum (blauer Pfeil) durch die Arachnoidalzyste (weißer Pfeil) nach superior verdrängt wird. Die Zyste weist liquorisointenses Signalverhalten in allen MRT-Sequenzen auf.

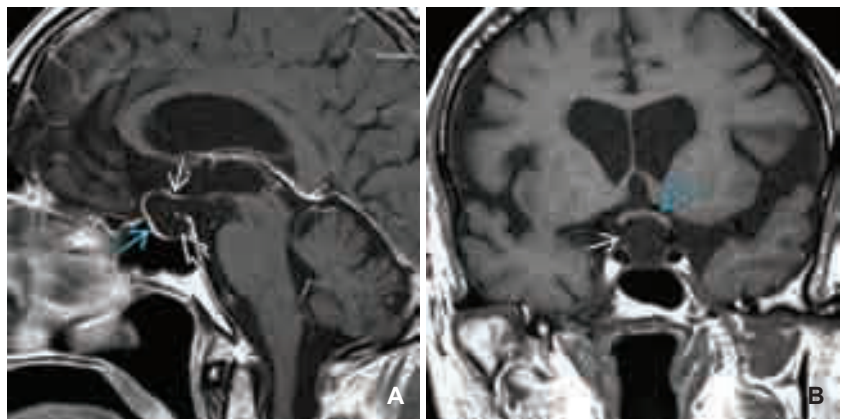


Abb. 25.22 A) Die sagittale T1w zeigt eine sehr große zystische Raumforderung (weißer Pfeil), die die Sella und die supraselläre Region ausfüllt und einen raumfordernden Effekt auf das angrenzende Gehirn ausübt. Man beachte die Vergrößerung und Abflachung der Sella (blauer Pfeil).

B) In der sagittalen T2w desselben Patienten ist erkennbar, dass die Signalintensität der Arachnoidalzyste der von Liquor entspricht (Pfeil). Eine Rathke-Taschen-Zyste kommt differenzialdiagnostisch nicht in Betracht, da der Zystenrand nicht anreichert und auch kein intrazystisches Knötchen nachweisbar ist. Nach Zystenentfernung kehrte die Hypophysenfunktion in den Normbereich zurück.

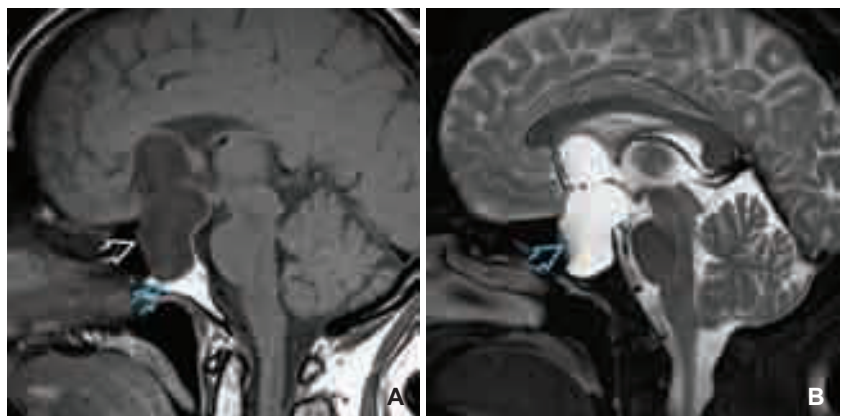

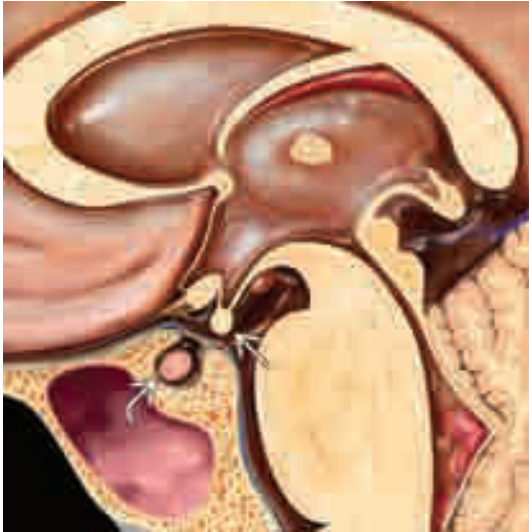


Abb. 25.23 Die sagittale Grafik illustriert eine Ektopie der Neurohypophyse (gerader Pfeil), die sich am distalen Ende des infundibulären Stumpfes befindet. Sella und Adenohypophyse (gebogener Pfeil) sind beide verkleinert.

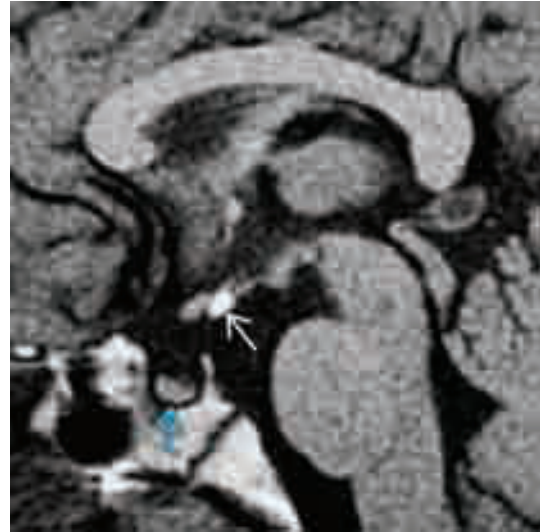


Abb. 25.24 In der sagittalen T1w zeigt sich eine ektopische Neurohypophyse an der Eminentia mediana des Hypothalamus (weißer Pfeil). Das Infundibulum fehlt und die Adenohypophyse (blauer Pfeil) ist verkleinert. Der normale „bright spot“ der Neurohypophyse ist nicht in seiner typischen Lokalisation zu finden.

Eine Hypoplasie der Hypophyse kommt deutlich häufiger vor (> Abb. 25.23). Viele der betroffenen Kinder haben einen GH-Mangel und sind deshalb kleinwüchsig, d. h. sie sind „hypophysäre Zwerge“. Diese Patienten können mittels Hormonsubstitutionstherapie behandelt werden, sodass eine korrekte und frühzeitige Diagnosestellung klinisch relevant ist.

Hypoplasie der Hypophyse

Eine **hypoplastische Hypophyse** ist die häufigste Anomalie bei Kindern mit einem isolierten GH-Mangel. **Anomalien des Infundibulums** hingegen sind deutlich häufiger bei Kindern mit multipler Hormondefizienz. Nahezu 75 % der Kinder mit einem Hypopituitarismus sind männlichen Geschlechts.

Bildgebend gehen diese Anomalien mit einer Verkleinerung von Sella und Hypophysenvorderlappen, einem hypoplastischen oder fehlenden Infundibulum und einem ektopen, posterior hypophysären „bright spot“ einher. Eine Ektopie liegt vor, wenn der T1w-hyperintense Hypophysenhinterlappen in das Infundibulum oder die hypothalamische Eminentia mediana verlagert ist (> Abb. 25.24, > Abb. 25.25).

Generell korreliert das Ausmaß der in der MRT festgestellten Anomalien mit dem Schweregrad des Hormonmangels. Patienten

mit einem isolierten GH-Mangel haben eher eine Adenohypophyse und ein Infundibulum von normaler Größe als Patienten mit multiplen Hormonmangel.

Das **Kallmann-Syndrom**, auch als hypogonadotroper Hypogonadismus bekannt, ist eine neuronale Migrationsstörung, die in hypoplastischen bzw. aplastischen Nn. und Sulci olfactorii resultiert. Typisch sind zudem diverse visuelle und septale Anomalien sowie eine Hypoplasie der Hypophyse.

Duplikation der Hypophyse

Die Duplikation der Hypophyse ist eine seltene Anomalie, die in koronarer Ansicht anhand von zwei Hypophysenstielen identifiziert werden kann (> Abb. 25.26B, > Abb. 25.26C). Das Tuberculum cinereum des Hypothalamus und die Corpora mamillaria vereinigen sich dabei zu einer singulären dicken Formation (am besten sichtbar in der Mediosagittalebene) (> Abb. 25.26A). Häufig sind hiermit kraniofaziale und kraniozervikale Anomalien assoziiert.

Im Unterschied zur Hypoplasie der Hypophyse verursacht die Duplikation nur selten Hormondefizite. Stattdessen findet sich häufig ein Spektrum mittellinienassoziiert kraniofazialer und kraniozervikaler Segmentations- und Fusionsstörungen. Das weibliche Geschlecht ist häufiger betroffen.

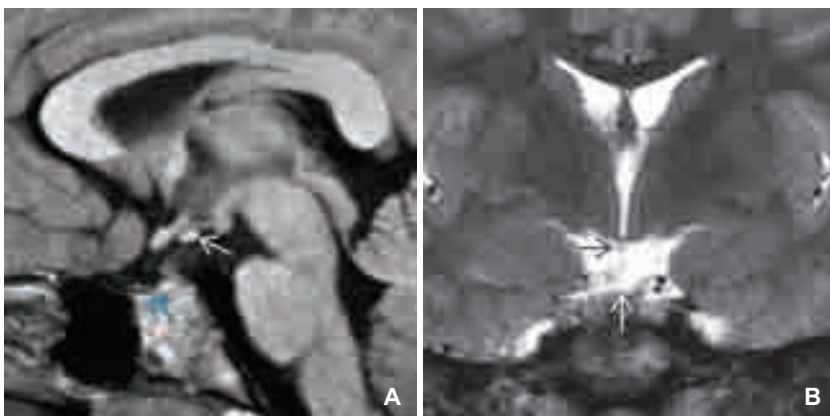


Abb. 25.25 **A)** Die sagittale T1w einer 4-Jährigen mit Panhypopituitarismus zeigt schwerwiegendere Befunde: kaum vorhandenes Drüsengewebe in der Sella (blauer Pfeil), ein fehlendes Infundibulum und eine ektopische Neurohypophyse am Boden des Hypothalamus (weißer Pfeil). **B)** Die koronare T2w derselben Patientin lässt eine nahezu fehlende Hypophyse (weißer Pfeil), ein nicht vorhandenes Infundibulum und eine in den Hypothalamus verlagerte Neurohypophyse erkennen (schwarzer Pfeil).

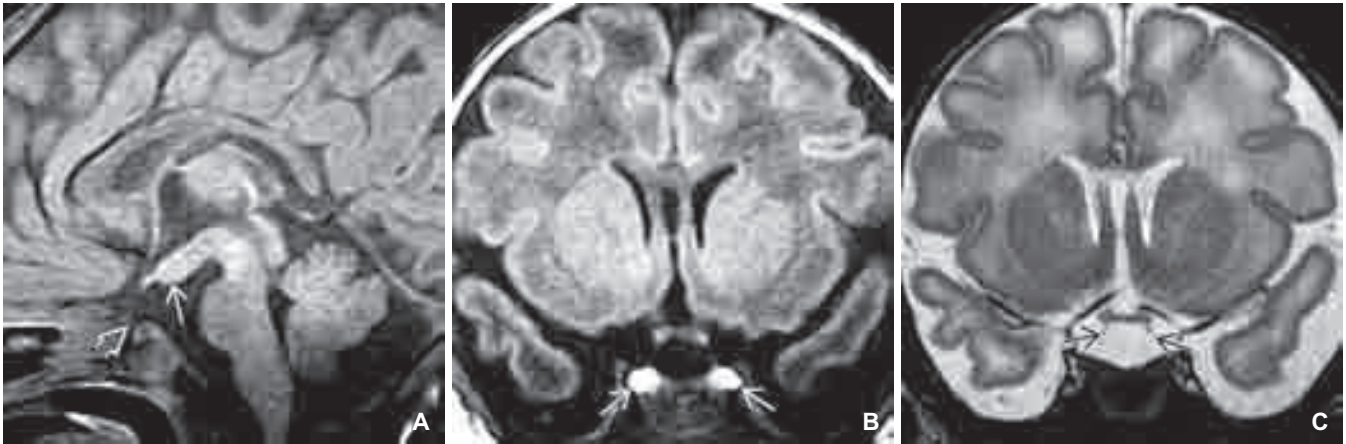


Abb. 25.26 A) Die sagittale T1w zeigt einen verdickten Boden des III. Ventrikels (gerader Pfeil) als Folge einer Fusion des Hypothalamus sowie eine nahezu inapparente Sella (offener Pfeil).

B) In der koronaren T1w desselben Patienten sind zwei nach lateral verlagerte hyperintense Hypophysen erkennbar (Pfeile).

C) In der koronaren T2w ist die Duplikation des Infundibulums sichtbar (Pfeile). Die Duplikation der Hypophyse ist eine seltene kongenitale Anomalie.

25.3.2 Hypothalamisches Hamartom

Terminologie

Das hypothalamische Hamartom, auch bekannt als diencephales Hamartom oder Tuber-cinereum-Hamartom, ist eine nichtneoplastische kongenitale Malformation, die mit Pubertas praecox, Verhaltensstörungen und gelastischen Anfällen assoziiert ist.

Ätiologie

Das hypothalamische Hamartom ist eine Anomalie der neuronalen Migration, die sich vermutlich zwischen dem 33. und 41. Gestationstag entwickelt. Es ist Teil des **Pallister-Hall-Syndroms**, das durch GLI3-Frameshift-Mutationen des Chromosoms 7p13 hervorgerufen wird.

Pathologie

Lokalisation

Die Mehrzahl der hypothalamischen Hamartome befindet sich im Tuber cinereum, d. h. zwischen dem Hypophysenstiel anterior und den Corpora mamillaria posterior (> Abb. 25.27, > Abb. 25.28).

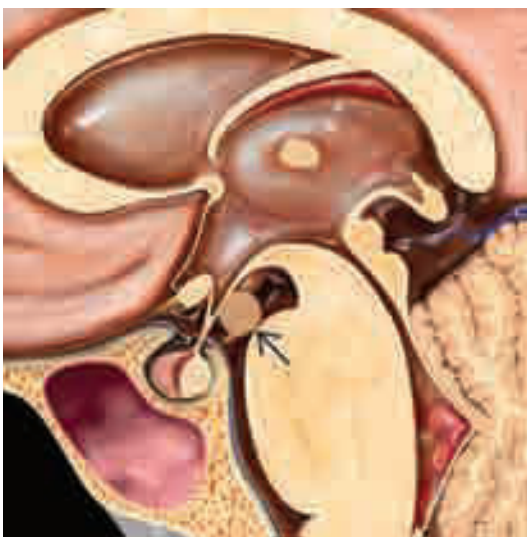


Abb. 25.27 Die sagittale Grafik illustriert ein pedunkuliertes hypothalamisches Hamartom (Pfeil), das sich zwischen dem Infundibulum anterior und den Corpora mamillaria posterior befindet. Die Läsion ist der grauen Substanz ähnlich.

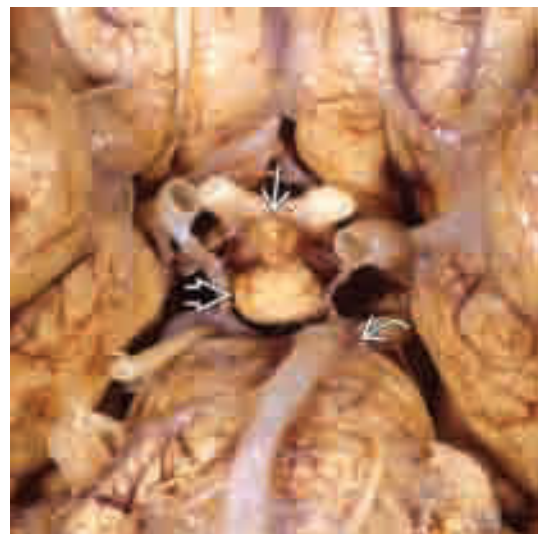

Abb. 25.28 Die submentovertikale Ansicht zeigt ein klassisches, einem Kragenknopf ähnliches, pedunkuliertes hypothalamisches Hamartom (offener Pfeil), das zwischen dem Infundibulum (gerader Pfeil) anterior und den Corpora mamillaria (nicht dargestellt) sowie dem Pons (gebogener Pfeil) posterior liegt. (Mit frdl. Genehmigung von R. Hewlett, MD.)

Sie können pedunkuliert (> Abb. 25.29) oder sessil (> Abb. 25.30) sein. Die pedunkulierten Hamartome können sich nach inferior in die supraselläre Zisterne ausdehnen, wohingegen die sessilen vom Boden des III. Ventrikels in dessen Lumen hineinragen.

Größe und Anzahl

Hamartome sind solitäre Läsionen, deren Größe von wenigen Millimetern (> Abb. 25.31) bis zu riesigen, gemischt solide-zystischen Läsionen von einigen Zentimetern im Durchmesser variiert (> Abb. 25.32, > Abb. 25.33).

Makro- und mikroskopische Pathologie

Die hypothalamischen Hamartome sind scharf abgrenzbare, rundliche oder ovale Weichteilraumforderungen, die dem normalen Hirnparenchym ähneln. Histologisch bestehen die Hamartome aus gut differenzierten kleinen und großen Neuronen, durchsetzt von unterschiedlich großen Ansammlungen von Gliazellen. Kalzifikation, Hämorrhagie und Nekrose sind selten, dennoch enthalten sehr große Läsionen oft gut abgrenzbare Zysten.

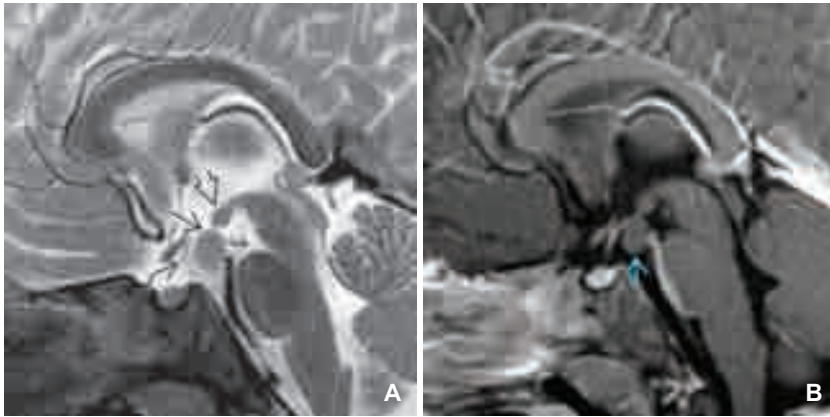


Abb. 25.29 A) Die sagittale T2w eines 12-monatigen Kindes mit zentraler Pubertas praecox zeigt ein klassisches, „kragenknopfähnliches“ hypothalamisches Hamartom (gerader Pfeil) zwischen dem Infundibulum (gebogener Pfeil) und den Corpora mamillaria (offener Pfeil). Die Raumforderung ist isointens zur grauen Substanz.

B) In der sagittalen KM-T1w desselben Patienten nimmt das hypothalamische Hamartom (Pfeil) kein Kontrastmittel auf. Wäre dies der Fall, käme differenzialdiagnostisch ein Gliom in Betracht.

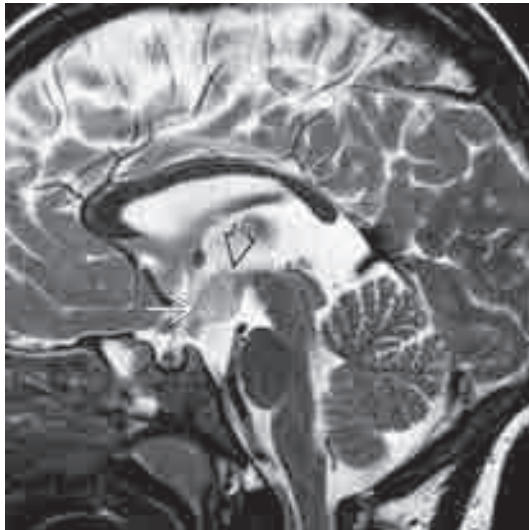


Abb. 25.30 Die sagittale T2w zeigt ein klassisches ungestieltes hypothalamisches Hamartom (gerader Pfeil), das sich in den Boden des III. Ventrikels wölbt (offener Pfeil). Die Raumforderung ist gering hyperintens im Vergleich zur grauen Substanz – eine regelrechte Eigenschaft des hypothalamischen Hamartoms. Ungestielte Läsionen sind im Allgemeinen mit gelastischen Anfällen assoziiert.

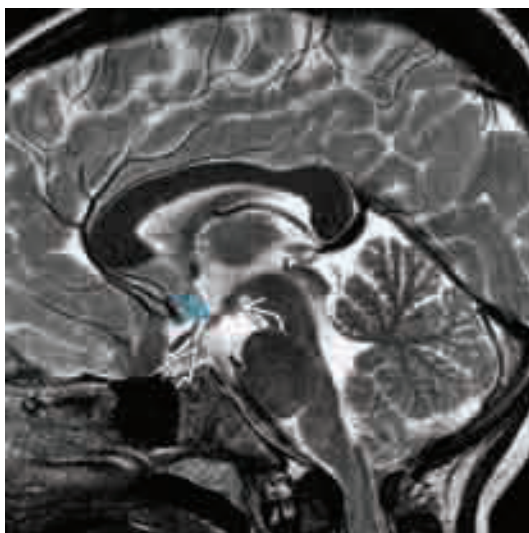


Abb. 25.31 Die sagittale T2w zeigt ein winziges sessiles hypothalamisches Hamartom (gerader Pfeil), das isointens zur grauen Substanz ist und direkt hinter dem Infundibulum (offener Pfeil) und vor den Corpora mamillaria (gebogener Pfeil) liegt.

Staging, Graduierung und Klassifikation

Die am meisten verbreitete Klassifikation der hypothalamischen Hamartome ist die morphologische. Die Hamartome können pedunkuliert oder sessil sein. **Pedunkulierte** Hamartome haften am Tuber cinereum und ragen in die supraselläre Zisterne hinein. **Sessile** Hamartome sitzen am Boden des III. Ventrikels und beziehen oft die Corpora mamillaria mit ein. Sie ragen unterschiedlich weit in die supraselläre Zisterne hinein.

Klinische Aspekte

Demografie

Hypothalamische Hamartome sind seltene Läsionen. Umgekehrt lässt sich bei einem Drittel der Patienten mit einer zentralen Pubertas praecox ein hypothalamisches Hamartom nachweisen. Es wird eine moderate männliche Prädominanz beobachtet.

Präsentation

Die meisten hypothalamischen Hamartome werden zwischen dem 1. und 3. Lebensjahr manifest. 75 % der Patienten mit einem histologisch gesicherten Hamartom leiden an einer Pubertas praecox und 50 % an epileptischen Anfällen.

Die durch ein Hamartom bedingten epileptischen Anfälle sind in ihrer Ausprägung variabel, altersabhängig und oft therapierefraktär. Gelastische Anfälle (iktale Lachanfalle) sind die häufigste Form. In ihrer klinischen Ausprägung reichen sie vom fazialen Grinsen bis zu heftigen Kontraktionen des Diaphragmas begleitet durch ein Schütteln des ganzen Körpers. Diese gelastischen Anfälle sind häufiger mit sessilen Hamartomen assoziiert. Im Gegensatz dazu kommt die Pubertas praecox häufiger bei Patienten mit kleinen pedunkulierten Hamartomen vor. Die Patienten können auch gleichzeitig beides – sowohl iktale Anfälle als auch Pubertas praecox – aufweisen.

Anomalien, die mit hypothalamischen Hamartomen assoziiert sind, umfassen u. a. die Holoprosenzephalie. Patienten mit einem Pallister-Hall-Syndrom haben zusätzlich zu hypothalamischen Hamartomen digitale Malformationen, mittellinienassoziierte (Epiglottis/Larynx) Anomalien sowie kardiale, renale oder anale Anomalien.

Natürlicher Verlauf

Hypothalamische Hamartome bleiben generell größenkonstant. In einigen Fällen kann eine Antihormontherapie, d. h. mit einem LH-Releasing-Hormon-Agonist, hilfreich sein. Ein Versagen der medikamentösen Therapie oder ein schnelles Wachstum der Läsionen können eine chirurgische Intervention erfordern.

Abb. 25.32 A) Die KM-T1w eines männlichen Jugendlichen mit hypogonadotropem Hypogonadismus zeigt eine lobulierte Raumforderung ohne KM-Aufnahme (gerade Pfeile) in den suprasellären und präpontinen Zisternen. Das Infundibulum (offener Pfeil) wird nach anterior verlagert.

B) In der Multivoxel-MR-Spektroskopie der Raumforderung wurden erniedrigtes NAA (gerader Pfeil) und erhöhtes Myo-Inositol (offener Pfeil) in dem Voxel direkt oberhalb der Raumforderung festgestellt. Befunde und Anamnese sind mit einem hypothalamischen Hamartom vereinbar.

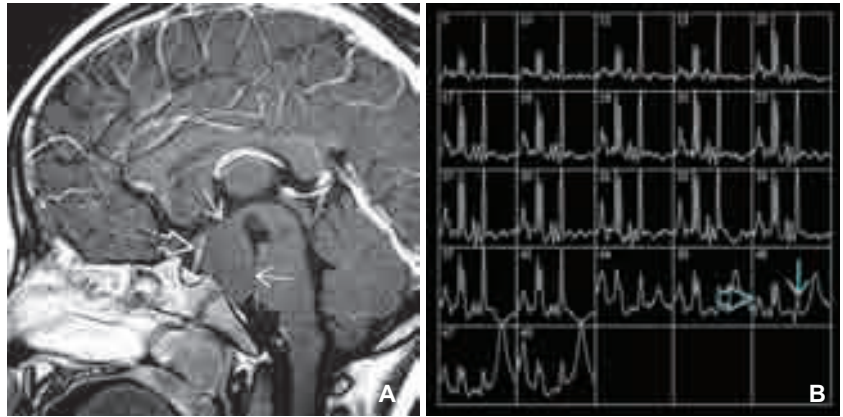
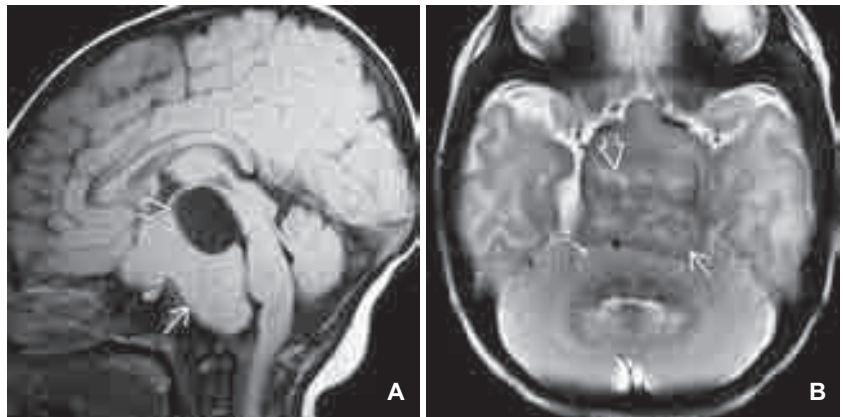


Abb. 25.33 A) Die sagittale T1w zeigt ein riesiges, sich hinter dem Clivus ausdehnendes (gerader Pfeil) hypothalamisches Hamartom. Die Raumforderung ist mit einer liquorähnlichen Zyste (offener Pfeil) assoziiert. (Mit frdl. Genehmigung von R. Nguyen, MD.)

B) Die T2w desselben pädiatrischen Patienten verdeutlicht, dass das Hamartom aus dysplastischer und desorganisierter grauer Substanz (gerader Pfeil) sowie etwas nichtmyelinisierter weißer Substanz (offener Pfeil) besteht. (Mit frdl. Genehmigung von R. Nguyen, MD.)



Bildgebung

Allgemeines

Das klassische Erscheinungsbild des hypothalamischen Hamartoms ist eine hypothalamische Raumforderung ohne Enhancement zwischen Infundibulum und den Corpora mamillaria (> Abb. 25.29).

Computertomografie

In der Nativ-CT stellt sich das hypothalamische Hamartom als homogene supraselläre, isodense bis, im Vergleich zum angrenzenden Gehirn, leicht hypodense Raumforderung dar. Sie nimmt kein Kontrastmittel auf. Die großen Hamartome können Zysten aufweisen.

Magnetresonanztomografie

Pedunkulierte hypothalamische Hamartome haben in der sagittalen T1w eine kragenknopfähnliche Form und dehnen sich nach inferior in die supraselläre Zisterne aus. Ihr Signalcharakter ist in der Regel isointens zur normalen grauen Substanz in der T1w und iso- bis gering hyperintens in der T2w/FLAIR. Der Grad der T2w-Hyperintensität ist direkt proportional zum Verhältnis von glialem zu neuronalem Gewebe im Hamartom.

Hypothalamische Hamartome nehmen kein Kontrastmittel auf. Ist eine KM-Anreicherung abgrenzbar, sollte ein glialer Tumor in Betracht gezogen werden.

In der MR-Spektroskopie lassen sich ein gering erniedrigtes NAA und gering erhöhtes Cholin feststellen, was mit einer reduzierten neuronalen Dichte und einer relativen Gliose vereinbar ist. Die Erhöhung des Myo-Inositols deutet auf die vermehrte gliale Komponente im Hamartom im Vergleich zum normalen Gehirn hin.

Differenzialdiagnose

Die Differenzialdiagnosen des hypothalamischen Hamartoms sind das Kraniopharyngeom und das chiasmatische/hypothalamische Astrozytom. Das klinische Bild ist sehr hilfreich in der Differenzierung zwischen diesen Entitäten.

Das **Kraniopharyngeom** (> Kap. 25.4.6) ist die häufigste supraselläre Raumforderung bei Kindern. Mehr als 90 % der Kraniopharyngeome sind zystisch, 90 % verkalken und 90 % zeigen ein noduläres bzw. randständiges Enhancement.

Das **Sehbahn-/hypothalamische pilozytische Astrozytom** (> Kap. 17.2.1) ist die zweithäufigste pädiatrische supraselläre Raumforderung. Astrozytome sind T2w-/FLAIR-hyperintens und zeigen oft ein Enhancement in der KM-T1w.

25.3.3 Rathke-Taschen-Zyste

Terminologie

Die Rathke-Taschen-Zyste ist eine benigne ektodermale Zyste der Sellaregion.

Ätiologie

Rathke-Taschen-Zysten entstehen aus den Resten der fetalen Rathke-Tasche. Wenn sich das embryonale Stomodäum (die primitive Mundhöhle) invaginiert und nach dorsal ausdehnt, bildet es einen mit Ektoderm ausgekleideten kraniopharyngealen Gang aus. Der Gang trifft auf einen Auswuchs des III. Ventrikels und daraus entwickelt sich die Hypophyse. Die anteriore Wand der Tasche bildet den Hypophysenvorderlappen und die Pars tuberalis. Die posteriore Wand trägt zur Ausbildung der Pars intermedia bei. Das einge-

geschlossene Lumen formt sich zu einer schmalen „Tasche“ – die Rathke-Tasche. In der Regel bildet sie sich bis zum Ende der 12. Gestationswoche zurück. Sollte sie persistieren und sich im Verlauf erweitern, resultiert daraus eine Rathke-Taschen-Zyste.

Pathologie

Lokalisation

Rathke-Taschen-Zysten kommen nur in der Sellaregion vor. Etwa 40 % sind komplett intrasellär und liegen meist zwischen dem Vorderlappen und der Pars intermedia, wohingegen die restlichen 60 % suprasellär liegen (> Abb. 25.34, > Abb. 25.35).

Größe und Anzahl

Die Mehrzahl der symptomatischen Rathke-Taschen-Zysten sind 5–15 mm im Durchmesser. Sie können mitunter so groß werden, dass sie das Chiasma opticum und das angrenzende Hirnparen-

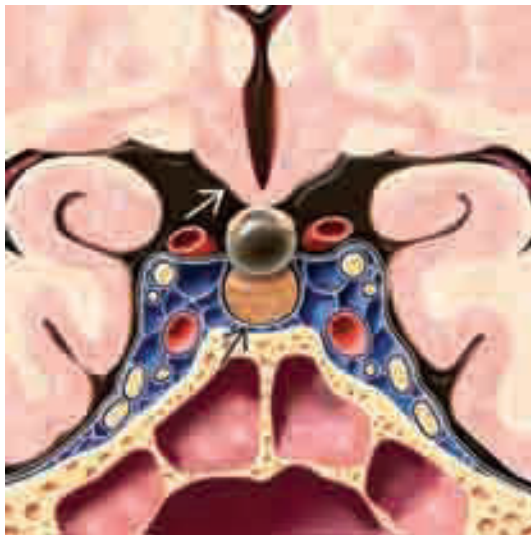


Abb. 25.34 Die koronare Grafik illustriert eine typische supraselläre Rathke-Taschen-Zyste, die sich zwischen Hypophyse (gerader schwarzer Pfeil) und Chiasma opticum (gerader weißer Pfeil) befindet.

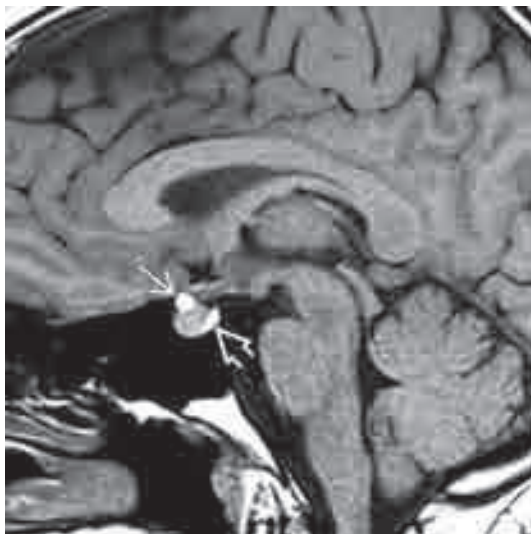


Abb. 25.35 Die sagittale T1w eines asymptomatischen Patienten zeigt eine winzige hyperintense supraselläre Raumforderung (gerader Pfeil), die getrennt vom „bright spot“ der Neurohypophyse (offener Pfeil) zu liegen scheint. Es wurde eine Rathke-Taschen-Zyste vermutet.

chym komprimieren, die Schädelbasis erodieren oder zu einer Erweiterung der Sella turcica führen.

Makroskopische Pathologie

Rathke-Taschen-Zysten sind gering lobulierte, scharf berandete Zysten. Der Zysteninhalt variiert von klarem, liquorähnlichem bis zu gelbem (dickflüssigem und eingedicktem) mukoidem Material.

Mikroskopische Pathologie

Rathke-Taschen-Zysten sind ektodermale Zysten. Sie werden von einem einschichtigen, Kinozilien tragenden iso- oder hochprismatischen Epithel zusammen mit einer unterschiedlich großen Anzahl Becherzellen ausgekleidet. Immunhistochemisch lassen sich die Rathke-Taschen-Zysten durch ihre Expression der Zytokeratine 8 und 20 nachweisen.

Klinische Aspekte

Demografie

Obwohl Rathke-Taschen-Zysten in jedem Alter vorkommen können, liegt das mittlere Manifestationsalter bei 45 Jahren.

Präsentation

Die meisten Rathke-Taschen-Zysten sind asymptomatisch und werden inzidentell in einer bildgebenden Untersuchung oder Autopsie entdeckt. Symptomatische Rathke-Taschen-Zysten verursachen eine Hypophysendysfunktion (~70 %), Sehstörungen (~45–55 %) und Kopfschmerzen (~50 %).

Gelegentlich präsentieren sich Rathke-Taschen-Zysten mit einem „Zystenapoplex“, der üblicherweise, aber nicht ausnahmslos, durch eine spontane intrazystische Hämorrhagie hervorgerufen wird. Die Symptome sind in der Regel von einem Hypophysenapoplex nicht zu unterscheiden.

Natürlicher Verlauf

Die meisten Rathke-Taschen-Zysten sind in ihrer Größe und ihrem Intensitätscharakter stabil. Sie unterliegen keiner malignen Transformation.

Bildgebung

Computertomografie

Die Nativ-CT zeigt eine scharf abgrenzbare, rundliche oder ovoide Raumforderung in oder oberhalb der Sella. In der Nativ-CT sind etwa 75 % der Rathke-Taschen-Zysten hypodens und 20 % gemischt hypo- und isodens. Die restlichen 5–10 % sind hyperdens (> Abb. 25.36A). Im Vergleich zum Kraniopharyngeom treten Kalzifikationen selten auf.

Magnetresonanztomografie

In Abhängigkeit vom Inhalt ändert sich der Signalcharakter der Zyste. 50 % der Rathke-Taschen-Zysten ist T1w-hypointens und 50 % T1w-hyperintens (> Abb. 25.36B). In der T2w ist der Großteil der Rathke-Taschen-Zysten hyperintens (> Abb. 25.37A), wohingegen 25–30 % iso- bis hypointens sind (> Abb. 25.36C). Bei sorgfältiger Betrachtung können in 40–75 % der Fälle intrazystische Noduli identifiziert werden (> Abb. 25.36C, > Abb. 25.37A).

In der FLAIR sind Rathke-Taschen-Zysten fast immer hyperintens (> Abb. 25.38A). Um die nicht KM-aufnehmende Zyste ist häufig ein KM-aufnehmender, aus komprimierter Hypophyse bestehender Gewebesaum abgrenzbar („claw sign“) (> Abb. 25.36D, > Abb. 25.37B, > Abb. 25.38B).

Es existieren verschiedene Syndrome mit prominenten kutanen Manifestationen ohne assoziierte Neoplasien. Viele dieser Erkrankungen weisen als führende Manifestationen sowohl kutane als auch intrakranielle vaskuläre Läsionen auf. Diese **vaskulären Phakomatosen** können segmental beschränkt sein, eine größere Region betreffen oder sich als singuläre umschriebene vaskuläre Läsion manifestieren.

Manche vaskulären Phakomatosen, wie das Sturge-Weber-Syndrom, liegen bereits bei Geburt vor (sind also kongenital), sind aber nicht vererbt. Andere wiederum weisen spezifische Genmutationen und bekannte Vererbungsmuster auf, wie die hereditäre hämorrhagische Teleangiektasie. In diesem Kapitel werden diese und weitere Eigenschaften der wichtigsten vaskulären neurokutane Syndrome diskutiert.

40.1 Syndrome mit kapillären Malformationen

In der aktualisierten Klassifikation der International Society for the Study of Vascular Anomalies werden Naevi flammei (Portweinflecken, Feuermale) und assoziierte Syndrome (z.B. Sturge-Weber-Syndrom) in der Rubrik kapilläre Malformationen eingeordnet.

In diesem Abschnitt über syndromale kapilläre Malformationen werden das Sturge-Weber-Syndrom, die kapillär-lymphatisch-venöse Malformation (auch als Klippel-Trenaunay-Syndrom bezeichnet) und das Syndrom der kapillären Malformation – arteriovenösen Malformation besprochen.

40.1.1 Sturge-Weber-Syndrom

Das Sturge-Weber-Syndrom (SWS) ist ein besonderes neurokutanes Syndrom, da es im Gegensatz zu den meisten anderen Phakomatosen sporadisch auftritt, nicht vererbt ist und nicht familiär gehäuft auftritt. Zudem ist es eines der am meisten entstehenden Syndrome, da es in der Mehrzahl der Fälle mit einem prominenten Naevus flammeus (Portweinfleck, Feuermal) einhergeht. Häufig kommt es zu neurologischen Symptomen wie Epilepsie, fokalen Defiziten und mentaler Retardierung.

Die Bildgebung hat schon immer eine zentrale Rolle bei Diagnostik und Management des SWS gespielt. Mit der Verfügbarkeit der funktionellen Bildgebung konnten neue Einblicke in die klinischen Manifestationen und die Pathophysiologie dieser Erkrankung gewonnen werden.

Terminologie

Das SWS ist auch unter der Bezeichnung **enzephalotrigeminale Angiomatose** bekannt. Seine Kennzeichen sind:

- Variable Kombinationen aus einer dermalen kapillär-venulären Malformation (der Portweinfleck) im sensiblen Versorgungsgebiet des N. trigeminus
- Ein retinales-choroidales Angiom (entweder mit oder ohne Glaukom)
- Ein leptomeningeeales kapillär-venöses Angiom

Ätiologie

Die früher als rätselhaft angesehene Pathophysiologie des SWS wurde mittlerweile demystifiziert. Im Jahr 2013 wurden aktivierende postzygotische somatische GNAQ-Mutationen sowohl beim SWS als auch bei nichtsyndromalen kapillären Malformationen vom Portweinfleck-Typ (sog. SWS Typ 2, also einem Portweinfleck ohne assoziierte piale vaskuläre Malformation) identifiziert.

Endothelzellen innerhalb der kutanen und zerebralen Läsionen beim SWS exprimieren kräftig die somatische R183Q-GNAQ-Mutation. Dies führt zu einer Hyperaktivierung verschiedener nachgeordneter Signalkaskaden einschließlich dem RAS-MEK-ERK- und (indirekt) dem mTOR-Signalweg.

GNAQ-Mutationen verursachen ein überlappendes phänotypisches Spektrum an vaskulären und melanozytären Muttermalen. Je nachdem, wann sie auftreten, können sie zu unterschiedlichen dermalen Phänotypen führen: rein vaskulär (SWS), rein pigmentbezogen (dermale Melanozytose) oder beides (Phakomatosis pigmentovascularis).

Pathologie

Das charakteristische leptomeningeeale (piale) Angiom wird durch ein Netz dünnwandiger Blutgefäße – multiple vergrößerte Kapillaren und venöse Gefäßstrukturen – gebildet. Das Angiom überzieht die Hirnoberfläche und zieht in die verbreiterten Sulci zwischen die atrophierten Gyri hinein (> Abb. 40.1).

Das Angiom ist am häufigsten parietoookzipital lokalisiert, gefolgt von Frontal- und Temporallappen. Die Hemisphäre kann partiell oder komplett betroffen sein. In 80 % der Fälle ist das SWS unilateral und typischerweise ipsilateral zum fazialen Angiom. Eine bilaterale Beteiligung kann in 20 % der Fälle beobachtet werden. In 11 % der Fälle liegen infratentorielle Läsionen vor.

Dystrophe laminäre kortikale Kalzifikationen sind typisch (> Abb. 40.2). Makroblutungen und größere Territorialinfarkte sind selten.

Klinische Aspekte

Demografie

Das SWS ist ein seltenes Syndrom mit einer geschätzten Prävalenz von 1 : 40.000–50.000 Lebendgeburten. Es gibt keine Geschlechterbevorzugung.

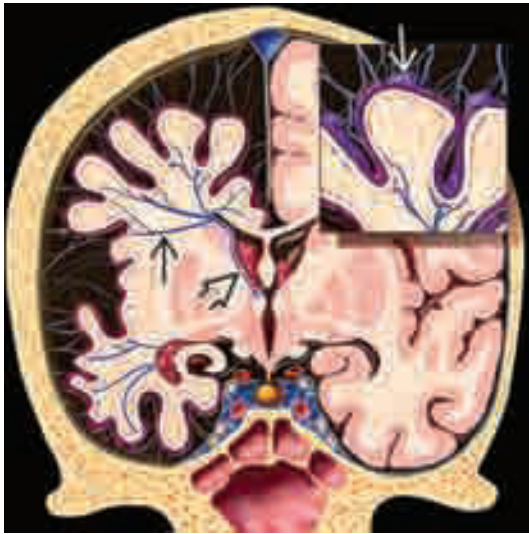

Abb. 40.1 Die Grafik illustriert ein Sturge-Weber-Syndrom (SWS) mit pialer Angiomatose (gerader weißer Pfeil), tiefen medullären venösen Kollateralen (gerader schwarzer Pfeil), vergrößertem Plexus choroideus (offener Pfeil) und Atrophie der rechten Hemisphäre.

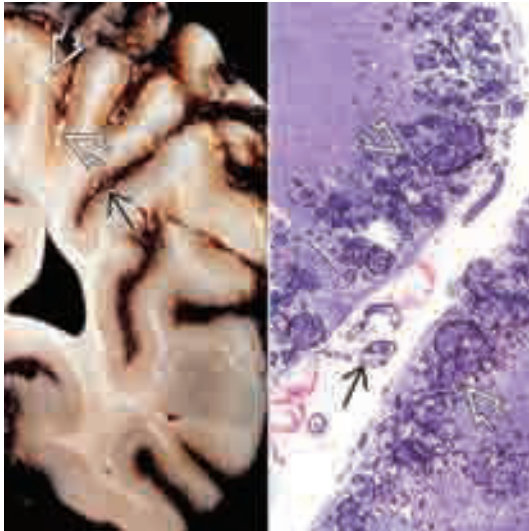


Abb. 40.2 Makroskopisches Präparat (links) und Mikroaufnahme (rechts) beim SWS zeigen eine kortikale Atrophie, Kalzifikationen (weiße Pfeile) und ein piales Angiom (schwarze Pfeile) in den Sulci. (Aus AFIP Archives, mit frdl. Genehmigung.)

Präsentation

Die meisten SWS-Patienten haben einen Naevus flammeus, früher auch als faciales Angiom oder Portweinfleck bezeichnet, der bereits bei Geburt sichtbar ist. Er kann uni- (63 %) oder bilateral (31 %) vorkommen und betrifft das Hautareal, das durch einen oder mehrere sensorische Äste des N. trigeminus innerviert wird. Der Hirnnerv (HN) V₁ (Stirn und/oder Augenlid) oder eine Kombination von HN V₁-V₂ (plus Wange) sind die am häufigsten betroffenen Areale (> Abb. 40.3). In 13 % der Fälle sind alle drei trigeminalen Divisionen betroffen. Etwa ein Drittel der Patienten zeigen okuläre oder orbitale Anomalien, wie ein diffuses choroidales Hämangiom (Ketchupfundus) (> Abb. 40.7A), ein kongenitales Glaukom mit vergrößertem Bulbus (Buphthalmos) und Kolobome der Sehnervenpapille.

Bisweilen kann die vaskuläre Malformation die Mittellinie oder sogar Brust, Körperstamm und Extremitäten betreffen.



Abb. 40.3 Das Foto zeigt einen klassischen und für das SWS charakteristischen Naevus flammeus im Innervationsgebiet des ersten und zweiten Trigeminasastes.

HINWEIS

In 5 % der Fälle fehlt der Naevus flammeus. Das Fehlen eines Naevus flammeus schließt somit ein SWS nicht aus!

In ähnlicher Art und Weise ist das Vorliegen eines Naevus flammeus per se nicht hinreichend für die Diagnose eines SWS. Patienten mit einem Naevus flammeus im Versorgungsgebiet des HN V₁ haben lediglich ein Risiko von 10–20 % für ein SWS, obwohl dieses mit der Größe, Ausdehnung und Bilateralität des Nävus ansteigt.

Epileptische Anfälle entwickeln sich innerhalb des ersten Lebensjahrs (75–90 %). Glaukome (70 %), Hemiparese (30–65 %) und migräneartige Kopfschmerzen sind weitere häufige Manifestationen des SWS.

Selten weisen Kinder mit SWS zudem ausgedehnte kutane kapilläre Malformationen, Extremitätenhypertrophie und vaskuläre und/oder lymphatische Malformationen auf. Bei diesen Kindern wird ein **Klippel-Trenaunay-Syndrom** (> Kap. 40.1.2), auch bekannt als Angioosteohypertrophie oder hämangiektatische Hypertrophie, diagnostiziert. SWS und Klippel-Trenaunay-Syndrom sind sehr wahrscheinlich phänotypische Variationen innerhalb desselben Spektrums.

Endokrine Funktionsstörungen sind ein erst kürzlich erkannter Aspekt des SWS. Patienten mit SWS besitzen ein signifikant erhöhtes Risiko für Wachstumshormoninsuffizienz und zentralen Hypothyreoidismus.

Natürlicher Verlauf

SWS-assoziierte epileptische Anfälle sind häufig pharmakoresistent und exazerbieren mit der Zeit. Eine progressive Hemiparese und schlaganfallähnliche Episoden mit fokalen neurologischen Defiziten sind häufig. Die meisten Patienten sind mental retardiert.

Behandlungsoptionen

Trotz adäquater Behandlung mittels antiepileptischer Medikamente wird eine Anfallskontrolle lediglich in weniger als 50 % der Fälle erreicht. In schweren Fällen von pharmakoresistenter

Epilepsie und ausgedehntem hemisphäriellm Angiom kann bei Kleinkindern eine frühe Lobektomie oder Hemisphärektomie eine Behandlungsoption darstellen.

Bildgebung

Allgemeines

Die zerebrale Bildgebung dient der Identifikation des intrakraniellen pialen Angioms und der Folgen der chronischen venösen Ischämie. Hiermit kann der Radiologie die Diagnose SWS stellen oder bestätigen und Ausmaß und Schweregrad der intrakraniellen Beteiligung evaluieren.

Sequenzielle Untersuchungen von SWS-Patienten weisen typischerweise eine progressive zerebrale kortikal-subkortikale Atrophie nach, insbesondere im Verlauf des ersten Lebensjahrs.

HINWEIS

Die Befunde können beim Neugeborenen nur minimal ausgeprägt sein oder komplett fehlen, sodass bei Verdachtsfällen Verlaufskontrollen erforderlich sind.

Computertomografie

Die Nativ-CT ist besonders hilfreich für die Darstellung der dystrophen kortikalen/subkortikalen Kalzifikationen, die eines der bildgebenden Merkmale des SWS darstellen (> Abb. 40.4B). (Man beachte, dass sich die Kalzifikationen im darunterliegenden Hirn befinden und nicht im ihm aufliegenden pialen Angiom). Kortikale Kalzifikationen, Atrophien sowie eine Vergrößerung des ipsilateralen Plexus choroideus sind typische Befunde bei älteren Kindern und Erwachsenen mit SWS.

Ausgeprägte kortikale Kalzifikationen sind mit einer reduzierten Perfusion der darunterliegenden weißen Substanz sowie einer schwerer ausgeprägten Epilepsie assoziiert.

Die Knochen-CT stellt eine Verdickung des Diploeraums sowie eine Vergrößerung und Hyperpneumatisation der ipsilateralen Sinus frontales dar, die sich infolge des lange bestehenden Volumenverlustes des angrenzenden Gehirns entwickeln. Kräftige kortikale Kalzifikationen können das Enhancement des benachbarten pialen Angioms im KM-CT verdecken, jedoch kann in der Regel ein vergrößerter, anreichernder Plexus choroideus nachgewiesen werden.

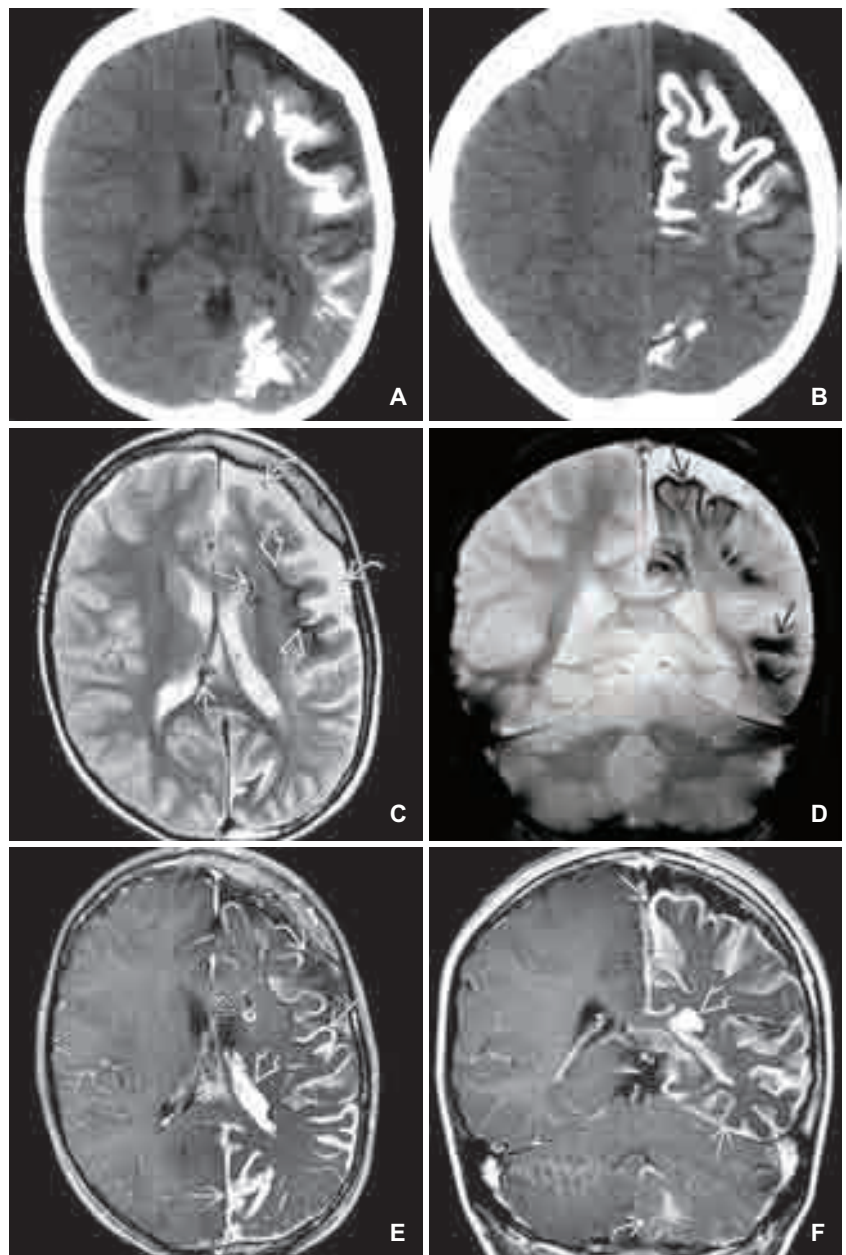


Abb. 40.4 A) Die Nativ-CT einer 8-Jährigen mit SWS weist eine eindruckliche kortikale Atrophie sowie ausgedehnte kortikale und subkortikale Kalzifikationen im Großteil der linken Hemisphäre nach.

B) Die weiter superior gelegene Schicht zeigt die typischen gyriformen kortikalen Verkalkungen sowie die signifikante Volumenminderung.

C) Die T2w derselben Patientin stellt die Atrophie mit kortikaler Ausdünnung sowie ausgedehnte kurvilineare Hypointensitäten an der Mark-Rinden-Grenze (offene Pfeile) dar. Man beachte die prominenten Flow Voids der subependymalen Venen (gerade Pfeile). Der Liquor innerhalb der vergrößerten Subarachnoidalräume imponiert etwas signalheterogen durch dort verlaufende Trabekel und Venen (gebogene Pfeile).

D) Die koronare T2*-GRE weist ein „blooming“ der ausgedehnten kortikalen und subkortikalen Kalzifikationen nach (Pfeile).

E) In der KM-T1w FS kommt das serpigiöse Enhancement, das die Gyri bedeckt und die Sulci ausfüllt (gerade Pfeile), zur Darstellung. Auch hier wirkt der Liquor gräulich „unsauber“ (gebogener Pfeil). Man beachte die Vergrößerung des ipsilateralen Plexus choroideus (offener weißer Pfeil) und der drainierenden subependymalen Venen (offener schwarzer Pfeil).

F) Die koronare KM-T1w zeigt das piale Angiom (gerade Pfeile) und den vergrößerten Plexus choroideus (offener Pfeil). Ferner liegt eine entwicklungsbedingte venöse Anomalie in der linken zerebellären Hemisphäre vor (gebogener Pfeil).

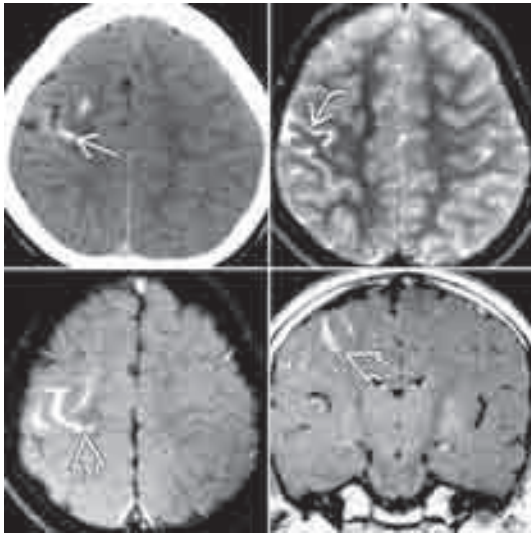


Abb. 40.5 Der Fall einer SWS-Variante zeigt fokale Kalzifikationen (gerader Pfeil), eine Atrophie (gebogener Pfeil) und ein sehr umschriebenes anreicherndes piales Angiom, das lediglich wenige benachbarte Sulci betrifft (offene Pfeile).

Magnetresonanztomografie

Mittels T1w und T2w ist der Volumenverlust des betroffenen Kortex mit konsekutiver Erweiterung der angrenzenden Subarachnoidalräume nachweisbar (> Abb. 40.4C, > Abb. 40.5). Die Myelinisierung ist in der Regel unauffällig oder sogar akzeleriert. Ferner können kortikale Fehlbildungen vorhanden sein. Bei älteren Patienten liegt häufig eine ischämische Schädigung des Marklagers der betroffenen Hemisphäre mit subkortikalen T2/FLAIR-Hyperintensitäten vor.

Häufig kreuzen prominente Trabekel und vergrößerte Venen den Subarachnoidalraum, was dazu führt, dass der Liquor leicht signalheterogen („verschmutzt“) erscheint (> Abb. 40.4E).

In der T2w sind dystrophe kortikale/subkortikale Kalzifikationen in Form linearer Hypointensitäten nachweisbar, die in der T2* (GRE, SWI) ein „blooming“ aufweisen (> Abb. 40.4D). In der SWI können vergrößerte medulläre Venen als lineare Hypointensitäten abgrenzbar sein (> Abb. 40.6E).

In der FLAIR können sulkale Hyperintensitäten zur Darstellung kommen, was als Efeuzeichen (ivy sign) bezeichnet wird

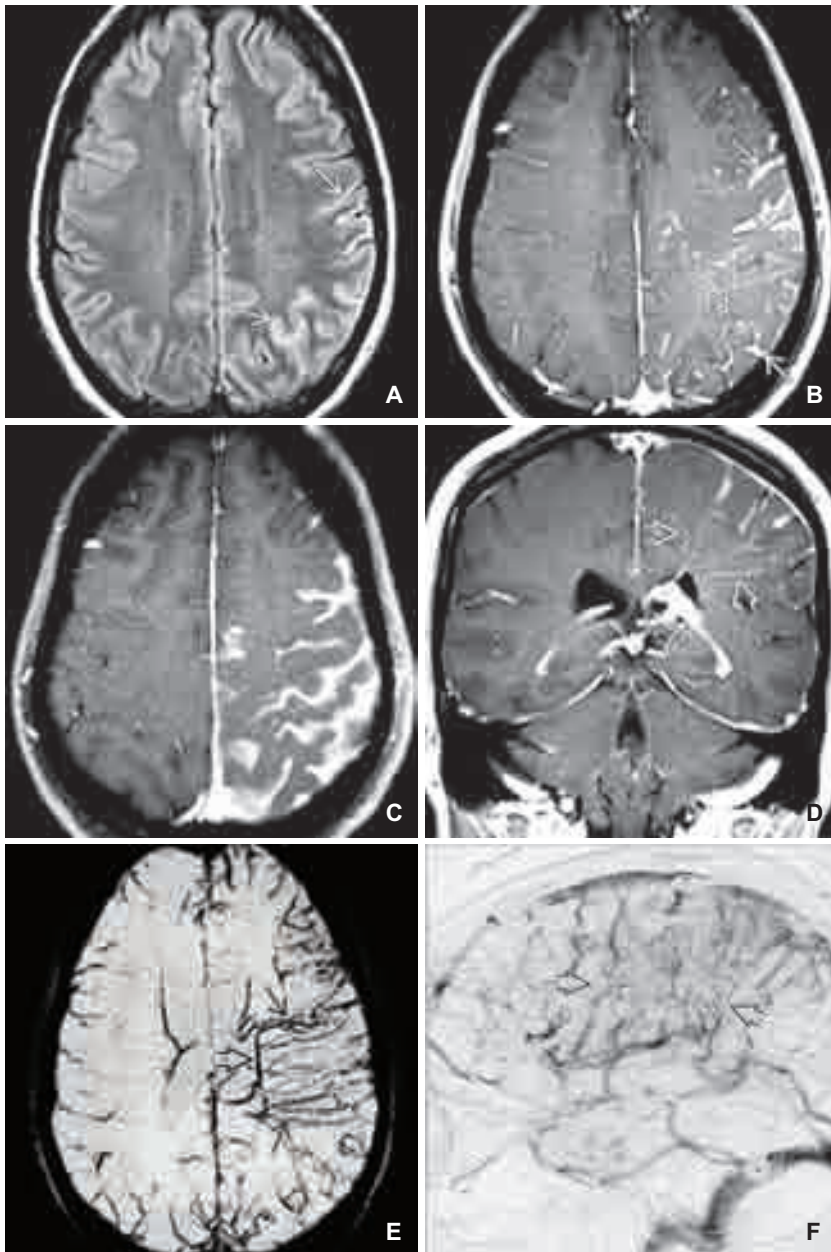
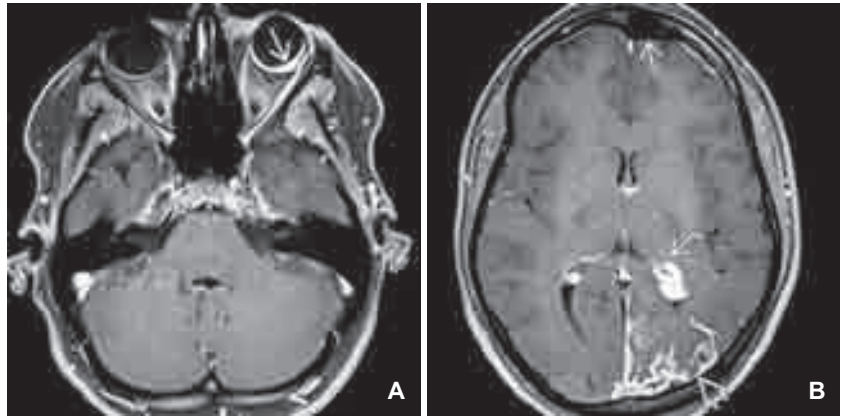


Abb. 40.6 **A)** Die axiale FLAIR einer 25-jährigen Patientin mit epileptischen Anfällen und SWS stellt links parietookzipital eine sulkale Hyperintensität dar (Efeuzeichen) (Pfeile). **B)** Die KM-T1w FS derselben Patientin zeigt das anreichernde piale Angiom, das die betroffenen Sulci ausfüllt (gerade Pfeile). Man beachte die linearen anreichernden Foci, die durch die vergrößerten medullären Venen (offener Pfeil), die als Kollateralen zum subependymalen und galenischen System fungieren, verursacht werden. **C)** Weiter superior stellt die KM-T1w die Sulci und Subarachnoidalräume vergrößert und komplett durch das anreichernde piale Angiom ausgefüllt dar. **D)** Die koronare KM-T1w demonstriert sehr deutlich die prominenten anreichernden medullären Venen (offene Pfeile) in ihrem Verlauf durch das hemisphärielle Marklager, um auf subependymale Venen entlang des Seitenventrikels zu konvergieren. Der ipsilaterale Plexus choroideus (gebogener Pfeil) ist deutlich vergrößert. **E)** Die axiale SWI stellt das Desoxyhämoglobin in den vergrößerten, gewundenen medullären Venen dar (gerade Pfeile), die langsam in die vergrößerten subependymalen Venen drainieren (offener Pfeil). **F)** Die venöse Phase der DSA derselben Patientin im Rahmen eines Wada-Tests zwecks Evaluation der Sprachlateralisation stellt den Mangel an normalen kortikalen Venen dar, was –bedingt durch Stase des Kontrastmittels in den multiplen vergrößerten medullären Venen – zu einem prolongierten vaskulären „blush“ führt (Pfeile).

Abb. 40.7 A) Die KM-T1w FS eines Patienten mit SWS und linksseitigem Visusverlust stellt ein diffuses choroidales Angiom in Form einer halbmondförmigen, anreichernden Verdickung des posterioren Bulbus dar (Pfeil). **B)** Die KM-T1 FS desselben Patienten zeigt zudem ein links okzipitales piales Enhancement (offener Pfeil) und einen vergrößerten anreichernden ipsilateralen Plexus choroideus (gebogener Pfeil). Die linke Hemisphäre ist gering atroph und der linke Sinus frontalis ist vergrößert (gerader Pfeil).



(> Abb. 40.6A). Die DWI ist üblicherweise negativ, wenn nicht eine akute Ischämie vorliegt.

Die KM-T1w und FLAIR demonstrieren das piale Angiom am besten. Hierbei liegt ein serpingiöses Enhancement über den betroffenen Gyri und zieht bis tief in die Sulci hinein. Manchmal füllt es sogar fast den gesamten Subarachnoidalraum aus (> Abb. 40.6C). Oft können als kompensatorische Kollateralen fungierende vergrößerte medulläre Venen in Form von linearen Enhancements bis tief ins hemisphärielle Marklager darstellbar sein (> Abb. 40.6D). Der ipsilaterale Plexus choroideus ist nahezu immer vergrößert und weist ein intensives Enhancement auf (> Abb. 40.7B).

Insbesondere bei Neugeborenen, Kleinkindern und jüngeren Kindern mit dunkler Hautpigmentation und SWS, die mit epileptischen Anfällen klinisch auffällig werden, aber noch keine zerebrale Atrophie entwickelt haben, ist die KM-T1w besonders hilfreich.

Angiografie

In der DSA kommen typischerweise keine oberflächlichen kortikalen Venen bei kompensatorischer Dilatation der tiefen medullären und subependymalen Venen zur Darstellung (> Abb. 40.6F). Die arterielle Phase ist normal.

Differenzialdiagnose

Die wichtigste Differenzialdiagnose des SWS sind andere vaskuläre neurokutane Syndrome. Patienten mit **Meningoangiomatose** (> Kap. 39.3.6) weisen typischerweise nicht den beim SWS charakteristischen Naevus flammeus auf. Das meningeale Angiom bei Meningoangiomatose erstreckt sich oft entlang der perivaskulären Räume in das angrenzende Gehirn. Kutane und ophthalmoskopische Befunde helfen bei der Abgrenzung zu anderen vaskulären neurokutanen Syndromen wie dem **Blue Rubber Bleb Nevus Syndrome** (> Kap. 40.2.4) und dem Wyburn-Mason-Syndrom (> Kap. 40.2.5).

Sturge-Weber-Syndrom

Ätiologie

- Kongenital, aber sporadisch, nicht vererbt
- Postzygotische (somatische) GNAQ-Mutation
 - Verursacht sowohl SWS als auch nichtsyndromale Feuermale

Pathologie

- Piales (leptomeningeales) Angiom
- Kortikale venöse Ischämie, Atrophie
- Parietookzipital > frontal

Klinik

- Unilateraler fazialer Naevus flammeus, auch als Portweinfleck oder Feuermal bekannt
- Kutane Distribution typisch = $HN V_1, V_2 > V_3$
 - Kann auch bilateral sein oder sogar fehlen

Bildgebung

- CT
 - Atropher Kortex
 - Verdickte ipsilaterale Kalotte, vergrößerte Nasennebenhöhlen
 - Kortikale Kalzifikationen (nicht im Angiom!) mit dem Alter zunehmend
- MRT
 - Kortikale/subkortikale Hypointensität in T2w
 - „Blooming“ der Kalzifikationen in T2*w
 - Angiom weist Enhancement auf (unilateral 70 %, bilateral 20 %)
 - Vergrößerter ipsilateraler Plexus choroideus
 - Vergrößerte ipsilaterale medulläre Venen

40.1.2 Klippel-Trenaunay-Syndrom

Das Klippel-Trenaunay-Syndrom, auch als Klippel-Trenaunay-Weber-Syndrom bezeichnet, ist durch kapillär-lymphatisch-venöse Malformationen, die überall im Körper auftreten können, charakterisiert. Die klassische klinische Trias beinhaltet

- die kapilläre Malformation, bei 98 % der Patienten in Form von kutanen Hämangiomen oder Naevi flammei,
- übermäßiges Wachstum der Extremitäten (Riesenwuchs), das sowohl Knochen als auch Weichteilgewebe betreffen kann und
- venöse Ektasien/Varizen.

Das Klippel-Trenaunay-Syndrom weist überlappende Merkmale mit dem Sturge-Weber-Syndrom auf. Intrakranielle Läsionen, wie piale Angiome, sind aber selten. Falls vorhanden, liegen sie zu meist bilateral vor (> Abb. 40.8).

40.1.3 Syndrom der kapillären Malformation – arteriovenösen Malformation

Das Syndrom der kapillären Malformation – arteriovenösen Malformation (CM-AVM) ist durch kleine multifokale kapilläre Malformationen charakterisiert, die überall im Körper vorkommen können, typischerweise jedoch im Gesicht und an den Extremitäten. Das CM-

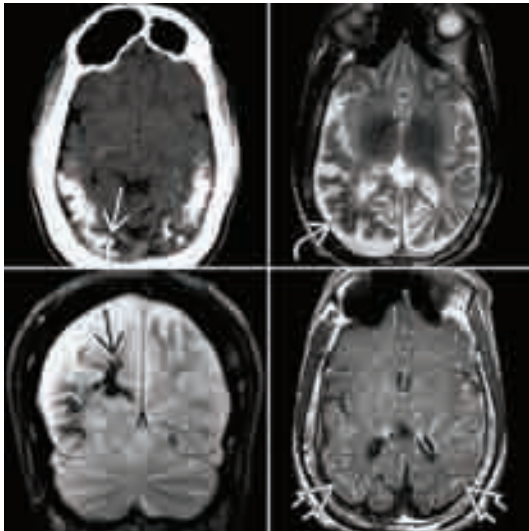


Abb. 40.8 Die Aufnahmen eines 17-Jährigen mit Klippel-Trenaunay-Syndrom zeigen bilaterale gyriiforme parenchymale Kalzifikationen (gerader weißer Pfeil), die ein „blooming“ in der T2* aufweisen (gerader schwarzer Pfeil), eine parietookzipitale Atrophie (gebogener Pfeil) und ausgedehnte bilaterale, anreichernde piale Angiome (offene Pfeile).

AVM-Syndrom ist eine **RASA1-assoziierte Erkrankung**. Ungefähr 30 % der betroffenen Patienten weisen assoziierte arteriovenöse Malformationen oder arteriovenöse Fisteln in Haut, Muskulatur, Knochen, Wirbelsäule oder Gehirn auf.

Manche Patienten mit einer pathogenen RASA1-Variante fallen unter die klinische Diagnose **Parkes-Weber-Syndrom**. Diese Patienten weisen kapilläre Malformationen und Riesenwuchs der Extremitäten auf, haben aber zusätzlich arteriovenöse Fisteln. Hierbei sind multiple Mikrofisteln mit einer kutanen kapillären Verfärbung sowie einem Riesenwuchs der betroffenen Extremität assoziiert. Im Gegensatz zum Parkes-Weber- und Klippel-Trenaunay-Syndrom weisen CM-AVM-Patienten keinen Riesenwuchs der Extremitäten auf.

Kutane und/oder mukosale kapilläre Malformationen können auch zusammen mit einer Mikrozephalie (**Mikrozephalie-kapilläres Malformation-Syndrom**) oder Megalenzephalie (**Megalenzephalie-kapilläres Malformation-Syndrom**) auftreten.

40.2 Andere vaskuläre Phakomatosen

40.2.1 Hereditäre hämorrhagische Teleangiektasie

Terminologie

Die hereditäre hämorrhagische Teleangiektasie (HHT) ist auch als **Osler-Rendu-Weber-Krankheit** bekannt. Die HHT ist eine autosomal-dominant monogene Erkrankung mit beträchtlicher intrafamiliärer Variabilität und pathologisch durch weit verteilte, multiple Systeme betreffende angiodysplastische Läsionen charakterisiert.

Ätiologie

Etwa 85–95 % der HHT-Fälle werden durch Mutationen in drei Genen (ENG, ACVRL1/ALK1 und SMAD4) verursacht, die in den TGF- β -Signalweg eingreifen und zu nachgeschalteten Alterationen der vaskulären Zellproliferation führen. Dies verursacht

letzten Endes die Ausbildung von Teleangiektasien und arteriovenösen Malformationen (AVM) in multiplen Organsystemen, einschließlich dem Gehirn.

ENG-Genmutationen (Endoglin) verursachen die **Typ-1-HHT** und sind assoziiert mit mukokutanen Teleangiektasien, früh auftretender Epistaxis, pulmonalen arteriovenösen Fisteln sowie zerebralen AVM. Die **Typ-2-HHT** wird durch eine ACVRL1/ALK1-Mutation verursacht und ist mit einer geringeren Penetranz und einem leichteren Erkrankungsverlauf assoziiert. Sie manifestiert sich primär in Form von gastrointestinalen Blutungen sowie pulmonal-arterieller Hypertension. SMAD4-Mutationen verursachen ein **kombiniertes HHT-/juveniles Polyposis-Syndrom**.

Pathologie

10–20 % der Patienten mit der Diagnose einer definitiven HHT haben zerebrale vaskuläre Malformationen. Zwei Haupttypen sind häufig: nidale AVM und kapilläre vaskuläre Malformationen. Piale arteriovenöse Fisteln (AVF; > Kap. 7.1.5), obwohl pulmonal häufig, sind zerebral selten und machen lediglich 1 % aller HHT-bedingten zerebralen vaskulären Malformationen aus.

„Nidale“ **zerebrale AVM** (> Kap. 7.1.1) machen etwas weniger als 50 % aller neurovaskulären HHT-Manifestationen aus und werden bei 10 % der Patienten gefunden. Nahezu 60 % sind solitär, wohingegen bei 40 % multiple Läsionen vorliegen. Ungefähr 80 % sind supratentoriell und 20 % infratentoriell lokalisiert.

Kapilläre vaskuläre Malformationen machen etwas mehr als 50 % aller neurovaskulären Manifestationen der HHT aus. Sie sind in der Regel supratentoriell (86 %), oft peripher im Gehirn lokalisiert und nahezu immer < 1 cm.

Kapilläre Teleangiektasien (> Kap. 7.2.4) unterscheiden sich von kapillären vaskulären Malformationen und bestehen aus zahlreichen dünnwandigen Kapillaren, die in das normale Hirnparenchym eingebettet sind. Es gibt keine arteriellen Feeder, jedoch kann manchmal eine drainierende Vene dargestellt werden. Zerebrale kapilläre Teleangiektasien sind bei der HHT relativ selten (2–4 %). Typischerweise sind sie im Pons oder der Medulla oblongata zu finden und in der DSA okkult.

Weitere Manifestationen der HHT sind vaskuläre Läsionen ohne AV-Shunt, wie **entwicklungsbedingte venöse Anomalien** (DVA; 12 %) (> Kap. 7.2.1) und **kavernöse Malformationen** (3–4 %). **Malformationen der kortikalen Entwicklung** – typischerweise perisylvische Polymikrogyrien – werden in 12 % der HHT-Fälle beobachtet.

Hereditäre hämorrhagische Teleangiektasie: Ätiologie und Pathologie

Ätiologie

- HHT Typ 1
 - Endoglin-Mutation
 - Mukokutane Teleangiektasien, Epistaxis, pulmonale arteriovenöse Fisteln/zerebrale AVM
- HHT Typ 2
 - ACVRL1/ALK1-Mutation
 - Leichter, vorrangig gastrointestinale Blutungen

Pathologie

- Neurovaskuläre Malformationen 10–20 %
 - > 50 % multipel

- Zwei Haupttypen
 - Etwa 50 : 50
 - „nidale“ zerebrale AVM
 - Kapilläre vaskuläre Malformationen
- Andere intrakranielle vaskuläre Malformationen
 - Entwicklungsbedingte venöse Anomalien 12 %
 - Kavernöse Malformationen 2–4 %
 - Kapilläre Teleangiektasien (häufig mukokutan, selten zerebral 1–3 %)
 - Piale AVF < 1 %

Klinische Aspekte

Epidemiologie und Demografie

Die HHT ist eine seltene, aber wahrscheinlich unterdiagnostizierte Erkrankung mit einer Prävalenz von 1–2 : 10.000. Es liegt keine Geschlechterbevorzugung vor.

Präsentation

Die häufigsten Kennzeichen der HHT sind Epistaxis und Teleangiektasien an Lippen, Händen und oraler Mukosa (> Abb. 40.9). Die Epistaxis tritt typischerweise ab dem 10. Lebensjahr auf und 80–90 % der Patienten haben bis zum 21. Lebensjahr Nasenbluten (> Abb. 40.10). Sichtbare Teleangiektasien stellen sich im Allgemeinen 5–30 Jahre später ein als die Epistaxis. Nahezu 95 % der betroffenen Patienten entwickeln irgendwann mukokutane Teleangiektasien.

Die Diagnose HHT wird als bestätigt erachtet, wenn bei einem Patienten mindestens drei der folgenden Kriterien erfüllt werden:

- Nasenbluten
- Mukokutane Teleangiektasien
- Viszerale AVM
- Ein Verwandter ersten Grades mit der Diagnose HHT

Die Identifikation einer heterozygoten pathogenen Variante in einem der ursächlichen Gene kann die Diagnose erhärten, falls die vorliegenden klinischen Merkmale nicht eindeutig sind.

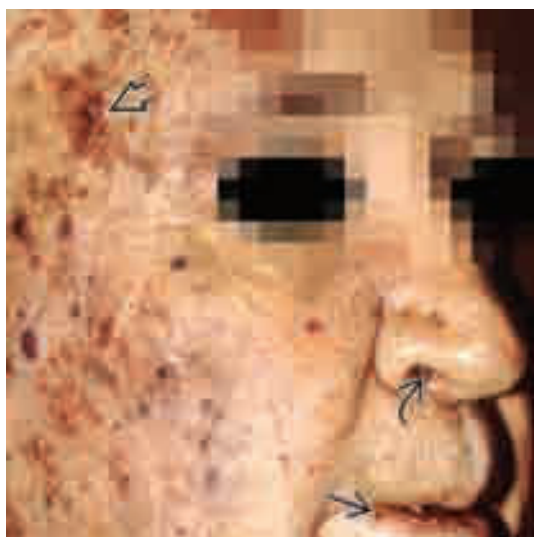

Abb. 40.9 Auf dem Foto eines Patienten mit HHT und multiplen Episoden schwerer Epistaxis sind multiple mukokutane Teleangiektasien der Kopfhaut (offener Pfeil) sowie an Nase (gebogener Pfeil) und Lippen zu sehen (gerader Pfeil).

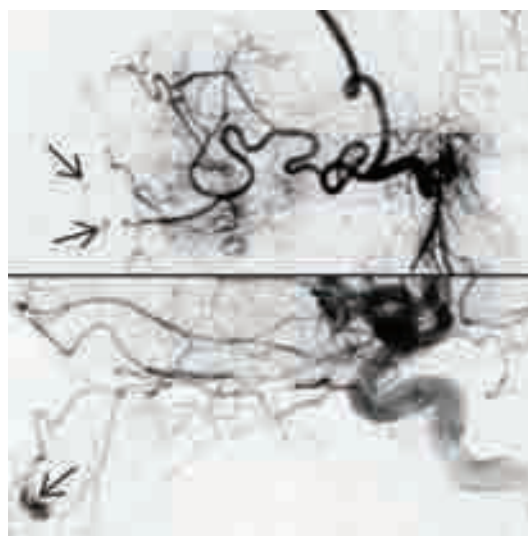


Abb. 40.10 Externa- (oben) und Interna- (unten) Angiogramme eines Patienten mit HHT und Epistaxis zeigen winzige kapilläre Teleangiektasien (Pfeile) der nasalen Mukosa.

Die meisten Experten stimmen darin überein, dass HHT-Patienten zumindest einmal während ihrer klinischen Evaluation auf zerebrale vaskuläre Malformationen untersucht werden sollten. Ein wiederholtes Screening ist von geringem Nutzen, da die Rate an De-novo-Formationen von zerebralen AVM in dieser Patientenpopulation verschwindend niedrig ist.

Natürlicher Verlauf

Die HHT weist eine altersabhängige Penetranz mit sich im Verlauf des Lebens vermehrt entwickelnden Manifestationen auf; bis zum 40. Lebensjahr erreicht sie 100 %. Die Epistaxis tritt mit zunehmend häufigerer Frequenz und Schwere auf und kann in manchen Fällen multiple Transfusionen erfordern oder sogar lebensbedrohlich verlaufen.

Obwohl die meisten HHT-assoziierten zerebralen AVM klein sind und einen niedrigen Spetzler-Martin-Grad aufweisen, kommt es in 20 % der Fälle zu Rupturen und fast 50 % werden symptomatisch.

Etwa 50 % der Erwachsenen mit HHT entwickeln irgendwann eine gastrointestinale Blutung, in der Regel in einem Alter > 50 Jahre. Eine Eisenmangelanämie ist häufiger als akute gastrointestinale Blutungen.

Der Übertritt von Luft, Thromben und Bakterien durch pulmonale AVM kann transiente ischämische Attacken, Schlaganfälle und zerebrale Abszesse verursachen.

Behandlungsoptionen

Die Laserkoagulation von mukosalen Teleangiektasien kann effektiv sein. Zerebrale AVM > 1,0 cm Durchmesser werden in der Regel chirurgisch, mittels Embolisation und/oder stereotaktischer Radiochirurgie behandelt.

Bildgebung

Eine MRT des Neurokraniums mit KM-Gabe ist die empfohlene Screening-Untersuchung für Patienten, bei denen eine HHT diagnostiziert wurde. Sie sollte, falls möglich, innerhalb der ersten 6 Lebensmonate erfolgen. Die molekulare Diagnostik kann dann weitere Bildgebung überflüssig machen. Bei Erwachsenen, bei

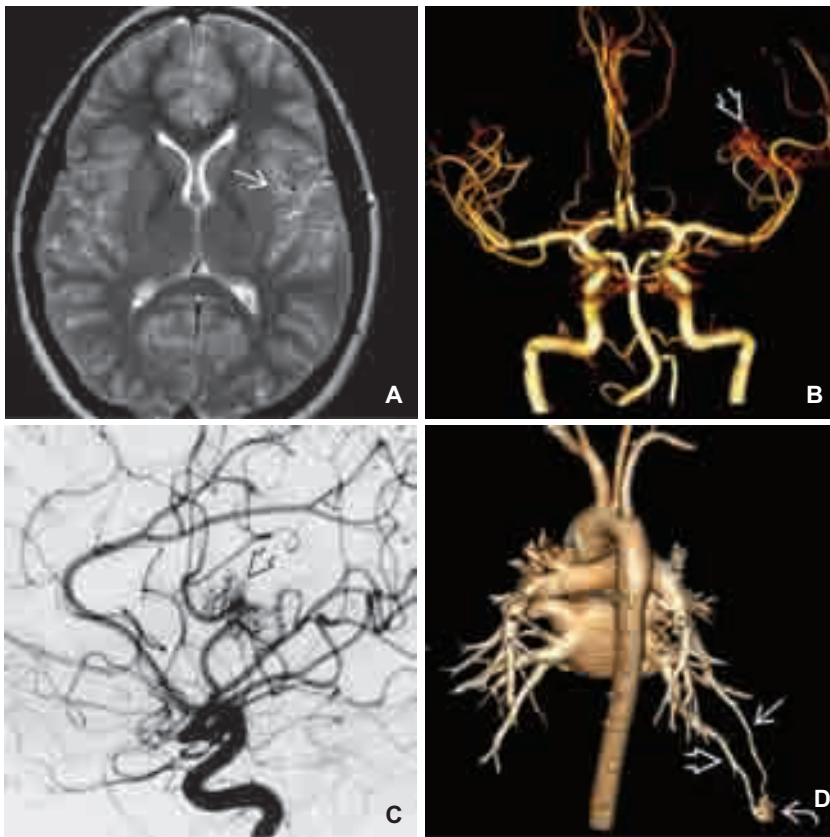


Abb. 40.11 A) Die axiale T2w eines Screening-MRT eines 18-jährigen Patienten mit rezidivierendem Nasenbluten und einem Elternteil mit pulmonaler arteriovenöser Malformation (AVM) zeigt ein abnormes Cluster von Flow Voids (Pfeil) entlang des linken insulären Kortex. B) Die 3D-TOF-MRA desselben Patienten stellt korrespondierend ein Gefäßknäuel (Pfeil) in der linken Sylvischen Fissur dar. C) Die arterielle Phase eines lateralen Interna-Angiogramms weist eine 2 cm durchmessende AVM (Pfeil) nach, die einem Spetzler-Martin-Grad 2 entspricht. D) Die posteriore 3D-Ansicht der thorakalen CTA desselben Patienten zeigt eine pulmonale AVM (gebogener Pfeil) mit ihrer zuführenden Arterie (gerader Pfeil) und drainierender Vene (offener Pfeil). (Alle vier Abbildungen mit frdl. Genehmigung von C. Merrow, MD.)

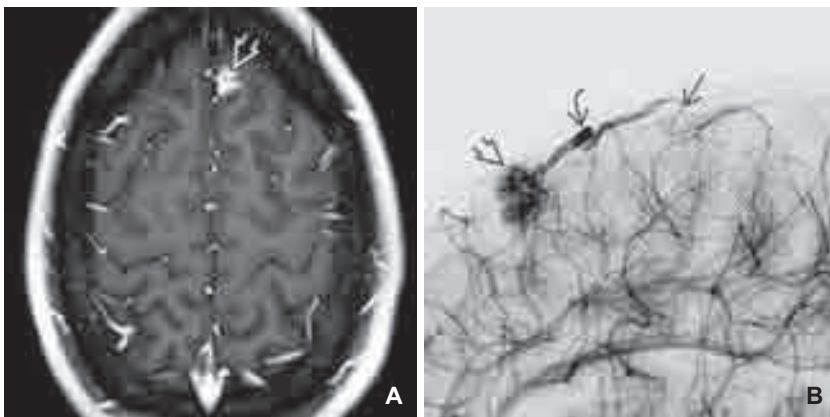


Abb. 40.12 A) Die KM-T1w eines Screening-MRT eines 18-jährigen Patienten mit familiärer HHT-Belastung zeigt einen intensiv anreichernden, irregulär berandeten Fokus (Pfeil). B) Die Vergrößerungsaufnahme der korrespondierenden DSA zeigt, dass in dem Gefäßknäuel (offener Pfeil) kein oder nur wenig Hirnparenchym eingesprengt ist. Die verfrüht kontrastierte Vene (gebogener Pfeil) kann in ihrem Verlauf zum Sinus sagittalis superior verfolgt werden (gerader Pfeil). Dies ist das typische Beispiel einer kleinen HHT-assoziierten AVM vom nidalen Typ. Die Läsion ist bisher über 8 Jahre konstant.

denen keine zerebrale AVM in der initialen Diagnostik vorlag, müssen keine weiteren diesbezüglichen Screening-Untersuchungen mehr durchgeführt werden.

Obwohl einige HHT-assoziierte AVM groß sind, sind nahezu 90 % klein (Spetzler-Martin-Grad 2 oder 1). Große Läsionen können in der T2w prominente Flow Voids aufweisen (> Abb. 40.11A); kleinere imponieren als „gesprenkelt“ anreichernde Foci in der KM-T1w (> Abb. 40.12A).

Kapilläre vaskuläre Malformationen weisen in der MRT keine Flow Voids auf und sind als abnormer Gefäß-„blush“ in der spätarteriellen/kapillären Phase der DSA abgrenzbar oder in der KM-T1w als Areal mit klecksartiger Anreicherung dargestellt (> Abb. 40.13A). Typisch für die **arteriovenöse Fistel** ist die Präsenz einer dilatierten zuführenden Arterie (Feeder), die eine direkte Kommunikation mit einer drainierenden Vene besitzt (> Abb. 40.14).

Kapilläre Teleangiektasien kommen am häufigsten im Pons vor und sind regelmäßig in der T2/FLAIR unsichtbar. In der

KM-T1w ist ein flaes, pinselartiges Enhancement sichtbar, während in der T2*w eine Signalabsenkung vorliegt.

Hereditäre hämorrhagische Teleangiektasie: Bildung

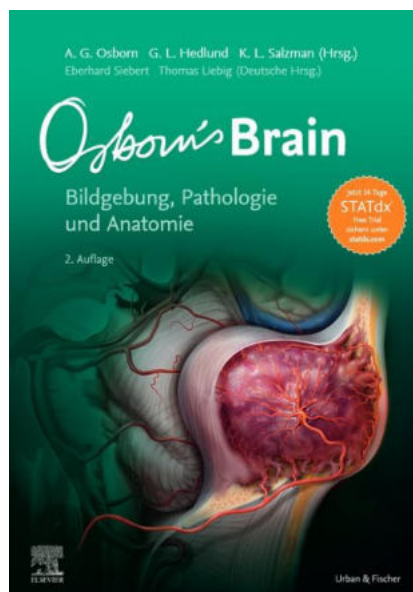
Kapilläre vaskuläre Malformationen

- Etwas mehr als 50 % aller HHT-assoziierten vaskulären Malformationen
- Keine Flow Voids in der MRT
- „Blush“- oder „fleck“-artiges Enhancement in der KM-T1w

AVM

- Etwas weniger als 50 %
- Zumeist Spetzler-Martin-Grad ≤ 2
 - Multiple AVM in 40 %

Erhältlich in Ihrer Buchhandlung oder im Elsevier-Webshop



Die fast vollständig überarbeitete zweite Auflage, wurde vom 12-köpfigen Expertenteam der Neuroradiologie der Charité übersetzt und mit der im deutschsprachigen Raum üblichen lateinischen Nomenklatur versehen.

Anne G. Osborn gibt Einblick in ihre sehr erfahrene Arbeitsweise und bietet Ihnen einen vollständigen Überblick über die gesamte Bandbreite neuroradiologischer Krankheitsbilder. Dabei wird die Bildgebung der jeweiligen Entität – eingebettet in den Kontext von Ätiologie, Pathologie, Klinik und Therapie – vermittelt, abgerundet durch praxisrelevante differenzialdiagnostische Überlegungen.

Zum Wiederholen, Nachschlagen oder dem Bildvergleich bei herausfordernden Befunden sind die vielen Abbildungen von typischen und varianten pathologischen Befunden sowie zusammenfassende Informationskästchen extrem nützlich.

In über 3.300 Bildern verbindet die „Grande Dame“ der Neuroradiologie Anatomie und Pathologie mit der Bildgebung und zeigt, wie Krankheiten im Gehirn so aussehen, wie sie aussehen und warum. Von harmlosen Normvarianten über häufig auftretende Pathologien bis zu seltenen Kolibris – Osborn's Brain lässt keine Frage offen.

Abgedeckt sind z.B. Trauma, spontane Blutungen, Schlaganfälle und vaskuläre Läsionen, Infektionen, demyelinisierende und entzündliche Erkrankungen, Neoplasien, metabolisch-toxische und degenerative Erkrankungen sowie angeborene zerebrale Fehlbildungen.

Osborn's Brain

2. Aufl. 2019. 1.228 S., 3.300 farb. Abb., geb.

ISBN: 978-3-437-21041-9 | € [D] 259,- / € [A] 266,30



ELSEVIER

elsevier.de

Empowering Knowledge